

reflect

01 / 2018

08

Rehabilitación estética de un caso complejo

Siga este interesante trabajo en equipo directamente online

10 Digital y dental

El presente y el futuro de la digitalización en el sector dental

12 Eficiencia y estética en la región de los posteriores

Composites tipo bulk-fill:
Tendencias actuales y posibilidades futuras



Editorial

Estimados lectores:

Trabajar de manera más eficiente y alcanzar resultados todavía más confiables – esto juega un papel cada vez más importante, no sólo en los consultorios odontológicos y laboratorios dentales. Muchas empresas – como Ivoclar Vivadent – deben tomar decisiones estratégicas y organizativas para el futuro. Los procesos digitales cumplen una función cada vez más importante en nuestro empeño por alcanzar una mayor eficiencia.

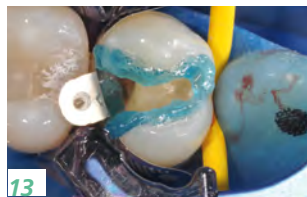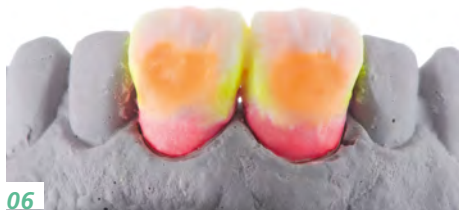Esto también es aplicable a su propio consultorio o a su laboratorio. Algunas decisiones pueden ser difíciles de tomar, y algunos cambios al principio se enfrentarán a dudas y resistencia. Pero sólo si usted diseña su futuro activamente y no huye del mismo, podrá continuar teniendo éxito. En este contexto es ineludible la palabra clave “digitalización”, porque la revolución digital también ha alcanzado al sector dental. Los procesos y tecnologías digitales pueden representar medios auxiliares útiles en sus tareas profesionales cotidianas.

Entérese en esta edición de las tendencias digitales que podrían ser de interés para el sector dental y que podrían desempeñar un papel más relevante en el futuro. Siga también los interesantes casos clínicos de expertos y equipos profesionales internacionales. Y a este respecto, además de las formas de trabajo digitales, tampoco se queda corto el clásico oficio artesanal.

Un cordial saludo,

Ken McInnes
Managing Director Ivoclar Vivadent Pacific

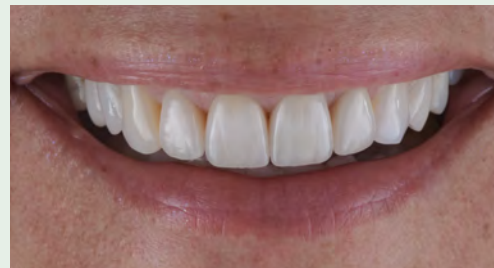



08

Rehabilitación estética de un caso complejo

Siga este interesante trabajo en equipo directamente online



Contenido

Técnica dental

- 04** **Tiempos soleados: Vigorosamente con rumbo a una mayor claridad**
El concepto de estratificación con IPS e.max Ceram Power
Bastian Wagner

Teamwork

- 08** **Rehabilitación estética de un caso complejo**
Siga este interesante trabajo en equipo directamente online
Dra. Mirela Feraru, Prof. Dr. Nitzan Bichacho, Dra. Galit Talmor, Stefano Inglese

Odontología

- 10** **Digital y dental: Lo que es posible y lo que será posible**
El presente y el futuro de la digitalización en el sector dental
Prof. Dr. med. dent. Daniel Edelhoff
- 12** **Eficiencia y estética en la región de los posteriores**
Composites tipo bulk-fill: Tendencias actuales y posibilidades futuras
Dr. Eduardo Mahn

Trasfondo

- 15** **Visión digital: Así están revolucionando nuestro mundo laboral las gafas digitales**
Las gafas digitales como medios auxiliares en el flujo de trabajo digital dental
André Büssers

Entrevista

- 16** **La fotografía dental como instrumento de marketing**
Milos Miladinov

[Conozca más sobre la "Rehabilitación estética de un caso complejo":
reflect-digital.ivoclarvivadent.com/es](https://reflect-digital.ivoclarvivadent.com/es)



Pie de imprenta

Editor: Ivoclar Vivadent AG, Bendererstr. 2, 9494 Schaan/Liechtenstein, Tel. +423 / 2353535, Fax +423 / 2353360
Frecuencia de publicación: 2 veces al año / Tirada total: 43.653 (Idiomas de edición: alemán, inglés, francés, italiano, español, ruso, griego)
Coordinación: André Büssers, Tel. +423 / 2353698 / Redacción: A. Büssers, Dr. M. Dieter, Dr. R. May, T. Schaffner / Portada: Jürgen Seger, Ivoclar Vivadent AG
Servicio de atención al lector: info@ivoclarvivadent.com / Producción: teamwork media GmbH, Fuchstal/Alemania

Tiempos soleados: Vigorosamente con rumbo a una mayor claridad



El concepto de estratificación con IPS e.max Ceram Power

Un artículo de Bastian Wagner, Múnich/Alemania

El valor más importante en la imitación de las propiedades de los dientes naturales es el valor de claridad (Value). El hecho de poder controlarlo específicamente representa un requisito previo importante en la fabricación de restauraciones cerámicas. Con las nuevas masas Power incluidas en el surtido de cerámicas IPS e.max Ceram, el técnico dental se convierte en director del valor de claridad.

El trabajo cotidiano en el laboratorio dental y en el consultorio odontológico ha cambiado sustancialmente durante los últimos años. La colaboración entre el odontólogo y el técnico dental se ha vuelto más amplia y compleja. Debido a esto es posible satisfacer de mejor manera las necesidades individuales del paciente. Antes como ahora, la planificación de cada terapia protésica continúa representando una base importante. Para poder asegurar un resultado de alta calidad de su trabajo, para el técnico dental ha adquirido una gran importancia en este contexto el contacto directo con el paciente. Adicionalmente, el técnico dental debe dominar su oficio y disponer del debido conocimiento y entendimiento de los factores anatómicos, funcionales y estéticos de la dentadura natural.

Manejo de materiales de cerámica sin metal

Otro aspecto importante para el éxito de la terapia protésica son los materiales apropiados. En el ámbito de la medicina odontológica moderna, las prótesis dentales fijas de cerámica sin metal tienen una gran relevancia en la práctica clínica cotidiana. Las cerámicas de estratificación disponibles en el mercado dental y el gran número de materiales de almacén ofrecen una gama considerable para un concepto de tratamiento exitoso – adaptado a las diferentes indicaciones y la respectiva casuística. Sin embargo, debido precisamente a la gran oferta, no siempre resulta fácil seleccionar el material óptimo. La tarea del técnico dental consiste en producir tratamientos protésicos que presenten una larga durabilidad. La perfección funcional, biológica y estética debe estar enfocada a las necesidades individuales y los requisitos del paciente. Para esto es indispensable evaluar las propiedades de material de los diversos materiales disponibles y, por ejemplo, conocer las

particularidades del respectivo surtido de cerámica. Así, por ejemplo, para la evaluación de las propiedades ópticas de una cerámica de blindaje es recomendable producir muestras de color individuales. En lo referente a la biocompatibilidad, estabilidad, estética, procesamiento, croma, valor de claridad y tono de color, los materiales empleados deben armonizar de manera ideal entre sí.

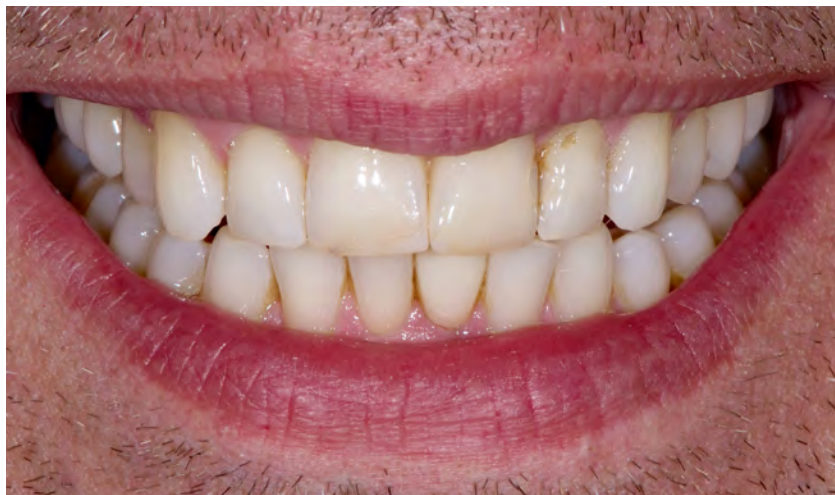En el presente artículo se presentan las nuevas masas IPS e.max® Ceram Power. Las posibilidades de uso y los lados fuertes de la nueva cerámica de blindaje se describen en base a un caso clínico.

El concepto Power

El comprobado surtido de IPS e.max Ceram ha sido ampliado con las cerámicas Power Dentin y Power Incisal. Las nuevas masas de cerámica Power presentan un mayor valor de claridad (Value). Por lo tanto, el surtido de cerámica e.max Ceram integra nuevas masas de cerámica de dentina con tres diferentes valores de claridad y pequeñas diferencias en la opacidad y el croma.

Dentin	→	Deep Dentin	→	Power Dentin
-		Value (claridad)		+

La comparación demuestra que las masas de dentina presentan el valor de claridad (Value) más bajo y que con las nuevas masas de cerámica IPS e.max Ceram Power se alcanzan los valores más altos. Precisamente en las reconstrucciones de dientes individuales, esto resulta en un espectro más amplio para el restablecimiento específico de la estética.



01 — *Situación inicial. Los dientes 11 y 21 deben tratarse con carillas.*

Las masas Power están especialmente indicadas en las siguientes situaciones:

- Claridad natural reproducible sobre armazones translúcidos
- Control de la claridad
- Estratificación vital alternante
- Reconstrucción de dientes naturales con alto Value
- Value estable con reducidos espesores de capa

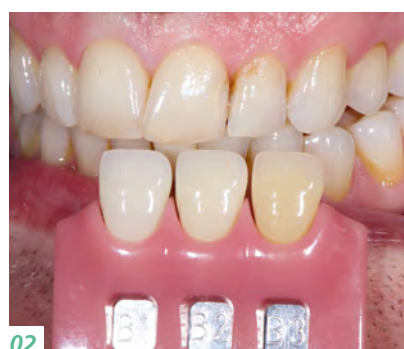
Caso clínico

Uno de los mayores retos para el equipo clínico es la reconstrucción de dientes anteriores preparados de forma mínimamente invasiva. Estas indicaciones exigen la mayor atención de parte del técnico dental. Se requiere un alto grado de entendimiento para efectuar el análisis óptico de los dientes naturales y la capacidad de transferirlo a la cerámica mediante un esquema de estratificación individual. Para lograr el restablecimiento estético armónico, es indispensable comprender las características ópticas dinámicas del respectivo surtido de cerámica.

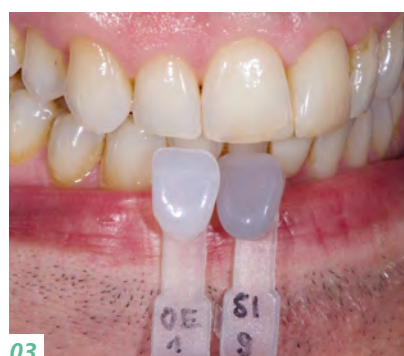Las masas de cerámica Power amplían las posibilidades de selección y con su alto valor de claridad representan un valor añadido sustancial en el surtido de IPS e.max Ceram. El valor de claridad se puede controlar de manera significativamente mejor. El técnico dental tiene la opción de una regulación específica de la claridad durante las diferentes etapas de trabajo.

En base a la situación del paciente, se representa el carácter polifacético del surtido de cerámica ampliado.

En el caso aquí descrito, se debían tratar los dos dientes anteriores superiores del paciente con carillas de cerámica (Fig. 1). Se deseaba lograr un mejoramiento estético del color dental y de la forma dental. Los dientes naturales sólo fueron rectificadas mínimamente. De esta manera se creó espacio para las carillas de cerámica.

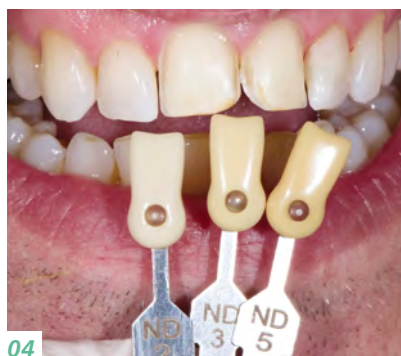

02 — *Determinación del color dental básico.*



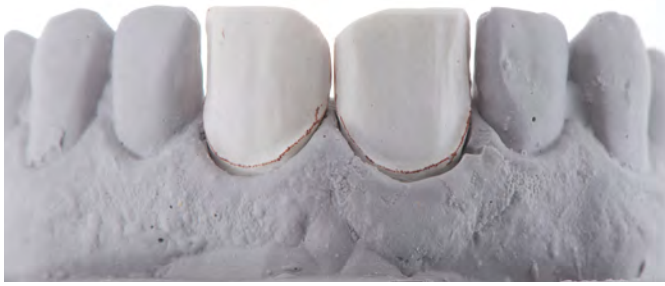03 — *Determinación de las propiedades ópticas mediante bastoncitos de color especiales (en este caso masas Effect Opal).*

04 — *Determinación del color dental en los dientes rectificados.*

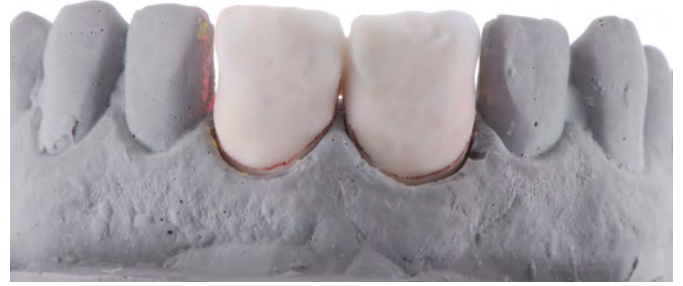

Determinación del color

Después de un análisis conjunto de la situación inicial y la planificación del objetivo que se quería alcanzar, se evaluó el color dental y las propiedades ópticas. Para determinar el tono de color (Hue), la saturación del color (Croma) y la claridad del color (Value), en principio son importantes los patrones de color del respectivo surtido de cerámica. El análisis preoperatorio del color demostró un alto valor de claridad en la región del cuerpo de ambos dientes. Las masas de cerámica determinadas mediante la selección del color fueron representadas en un esquema de estratificación individual. Las figuras 2 a 4 muestran la importancia del análisis de color específico mediante documentación fotográfica.



05 — Modelo de Geller con muñones de masa de embutido.



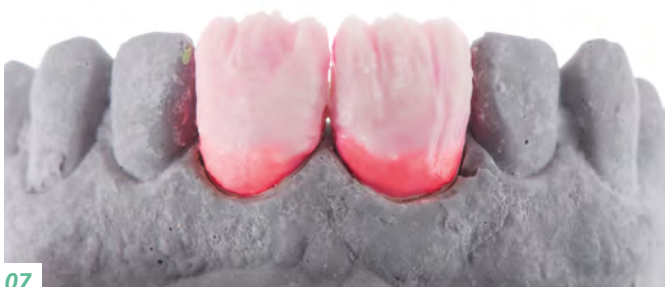06 — Estratificación de las carillas para la primera cocción.

En particular en el caso de colores dentales con un alto valor de claridad (Value), las nuevas masas de cerámica Power son muy adecuadas. Ellas facilitan la reconstrucción de dientes juveniles o blanqueados. Los beneficios de la cerámica de estratificación Power también se destacaron en esta situación mínimamente invasiva.

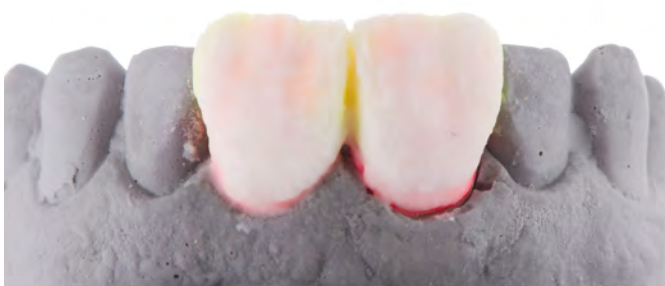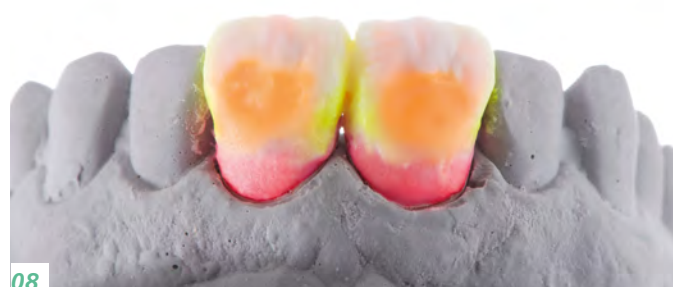Si el valor de claridad no se puede controlar por medio de un armazón, es tanto más importante usar una cerámica con un alto Value. De esta manera se previene que la restauración luzca "grisácea". El riesgo de una translucidez grisácea existe, por ejemplo, en un material de armazón translúcido, así como en indicaciones en las que se prescinde del uso de un armazón.

Fabricación de las carillas

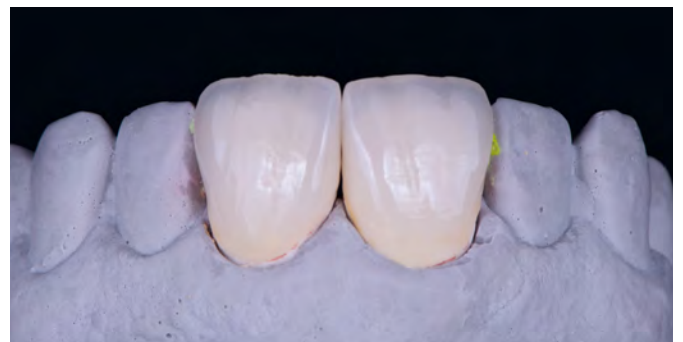Para restablecer la estética de los dientes anteriores, las carillas fueron estratificadas individualmente sobre muñones refractarios (Figs. 5 y 6). Con esta casuística, los muñones preparados presentan una ligera descoloración, que es necesario encubrir con la cerámica de estratificación. En base al alto grado de reflexión (Value), se pudo alcanzar la claridad deseada con un mínimo espesor de capa. Para obtener una estratificación de aspecto vital, se trabajó con diferentes masas "Effect". Así se imitaron las propiedades ópticas naturales (Figs. 7 a 9). Una estratificación alternada con masas incisales Power y masas convencionales de cerámica incisal del surtido IPS e.max Ceram dotó al revestimiento cerámico con un efecto óptico dinámico muy elevado con poco esfuerzo (Fig. 10). Debido a la interacción de los diferentes valores de claridad, se creó un efecto de profundidad natural con tan sólo un mínimo espesor de capa (Figs. 11 a 13).



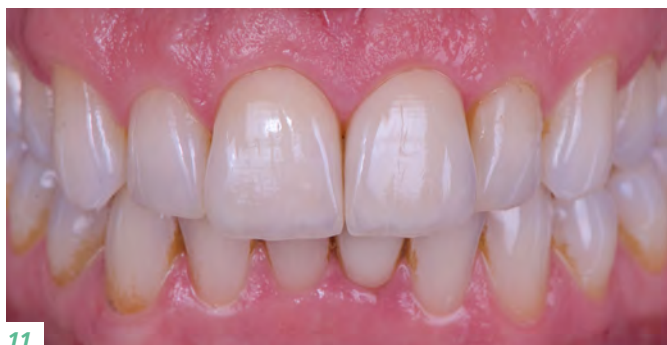07 y 08 — Estratificación alternada de las masas de cerámica determinadas durante la prueba de color.



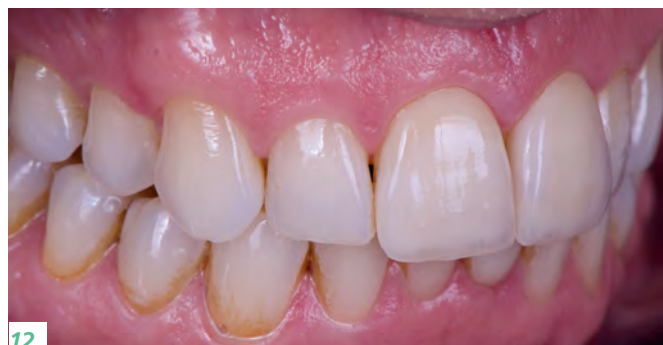09 — Preparados para la segunda cocción.



10 — Las carillas con un alto grado de dinámica óptica sobre el modelo.

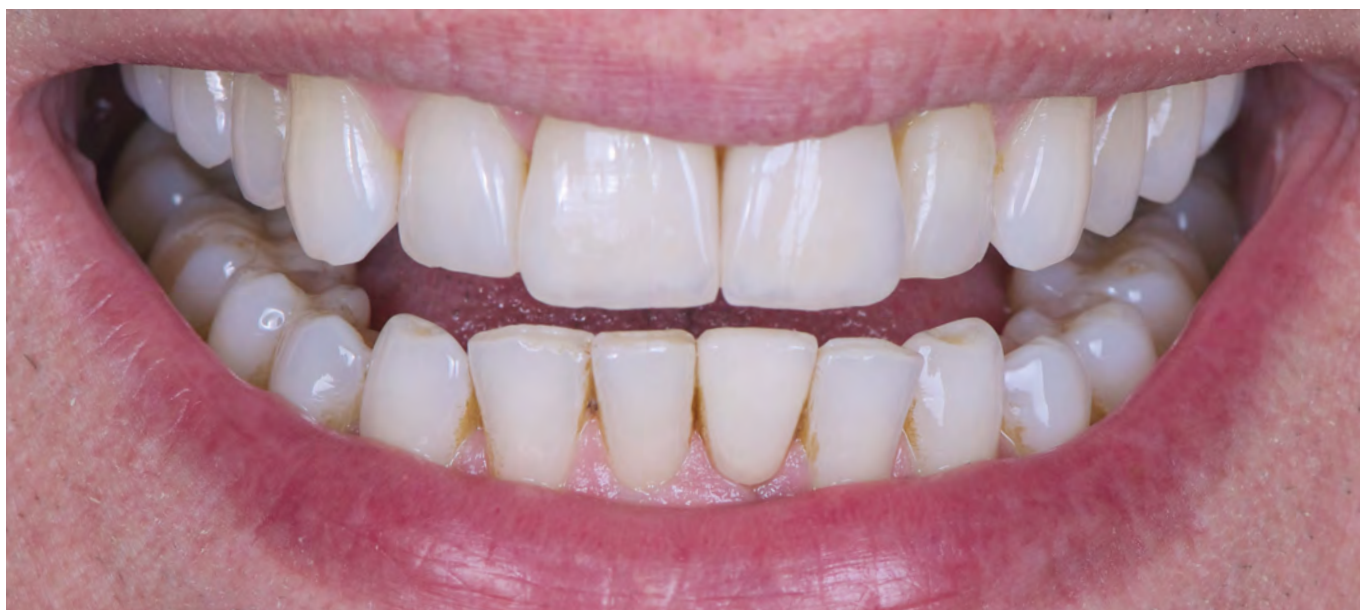

11



12

11 y 12 — Las carillas en los dientes 11 y 21. El valor de claridad de los dientes adyacentes se reproduce con exactitud. Efecto de profundidad natural con un mínimo espesor de capa.



13 — Armonía en color y forma. Los dos números uno superiores tienen una apariencia sustancialmente más marcada y presentan el color dental claro deseado.

Conclusión

Para la reproducción armónica del color de los dientes naturales es importante reflejar la información obtenida en el análisis del color sobre las propiedades ópticas dinámicas. El valor más importante es el valor de claridad (Value). Si éste no se acierta con precisión, incluso un observador laico podrá reconocer la restauración de cerámica como tal a una corta distancia de conversación. Con un Value demasiado alto, la restauración aparece demasiado “blanca”, mientras que con un valor demasiado bajo aparecerá demasiado gris. Para el técnico dental es importante poder ejercer influencia sobre el valor de claridad de una cerámica de blindaje. Para esto se requieren masas de cerámica apropiadas, así como un modo de trabajo adaptado al paciente. Con el uso de materiales de armazón translúcidos,

así como en restauraciones mínimamente invasivas, las nuevas masas de cerámica IPS e.max Ceram Power representan una enorme plusvalía en el quehacer cotidiano del laboratorio. Con estas masas, el valor de claridad incluso puede adaptarse todavía en un momento posterior, por ejemplo, en el caso de que durante la prueba de ajuste se determinase que es necesario incrementar la claridad. Esto le da al técnico dental un alto grado de seguridad, ya que las eventuales correcciones se pueden realizar fácilmente. Debido a esto, en muchos casos se suprime la necesidad de tener que volver a fabricar el blindaje para corregir la claridad. Las masas Ceram Power ofrecen mayor seguridad para imitar con exactitud el valor de claridad de los dientes naturales.



Bastian Wagner
Implaneos dental ceramic
Richard-Strauss-Strasse 69
81679 Múnich
Alemania
wagner.zahntechnik@gmail.com

Rehabilitación estética de un caso complejo



Siga este interesante trabajo en equipo directamente online

Un caso clínico en Israel, relatado como historia digital en Internet

En la Bichacho Clinic de Tel Aviv, Israel: Una mujer de 55 años de edad se presenta al equipo de expertos. Ella desea un embellecimiento de su sonrisa, puesto que ya no se siente contenta con la misma desde hace mucho tiempo. Aunque anteriormente se ha sometido ya a numerosos tratamientos en otros consultorios clínicos, ella continúa viendo la necesidad de recibir tratamiento. A esto se suma: Un tratamiento había sido interrumpido, con el fin de prevenir la devitalización de sus dientes y los tratamientos de raíz asociados con ello, así como la necesidad de otras terapias más extensas. El sufrimiento de la mujer era intenso.

Objetivo: Lo menos invasivo posible

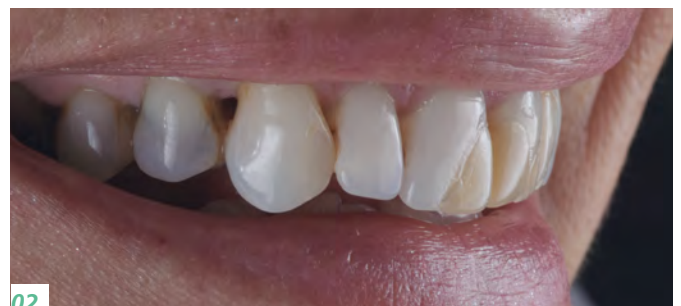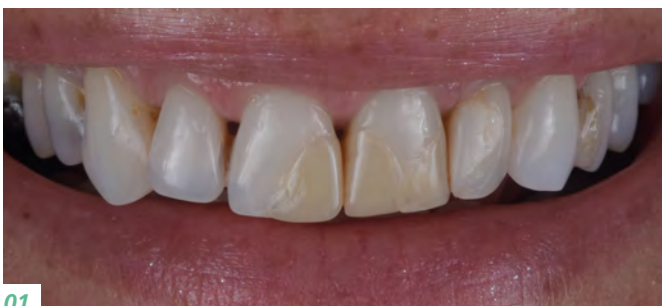Una cosa estaba clara desde el principio para el equipo clínico de la Bichacho Clinic: En este caso sólo entraba en consideración una terapia mínimamente invasiva. La meta era: Aumentar el atractivo de la sonrisa de la paciente de tal manera que ella se sintiera cien por ciento satisfecha, y al mismo tiempo cumplir completamente con todos los requisitos desde el punto de vista funcional.

Equipo de expertos de renombre internacional

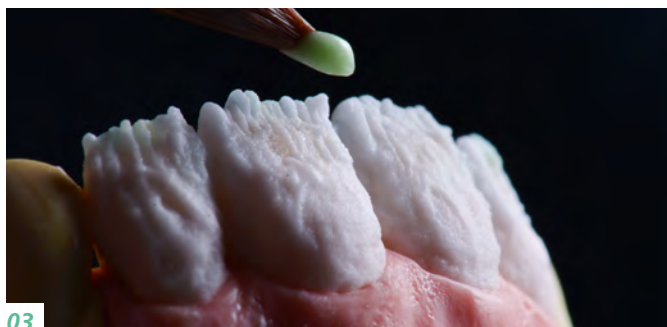La Dra. Mirela Feraru, el Dra. Galit Talmor y el Prof. Nitzan Bichacho se encargaron de este caso clínico. Para las etapas de trabajo odontotécnico incorporaron al equipo a Stefano Inglese del Oral Design Center en Pescina, Italia. Había quedado definido un nuevo reto para este equipo de expertos de renombre internacional.

“Además de los requisitos estéticos y funcionales que debe cumplir el material, la comunicación eficiente entre el equipo clínico y con el paciente, así como un protocolo de tratamiento bien fundamentado y documentado con imágenes clínicas, igualmente representa un requisito indispensable para lograr un resultado final óptimo.”

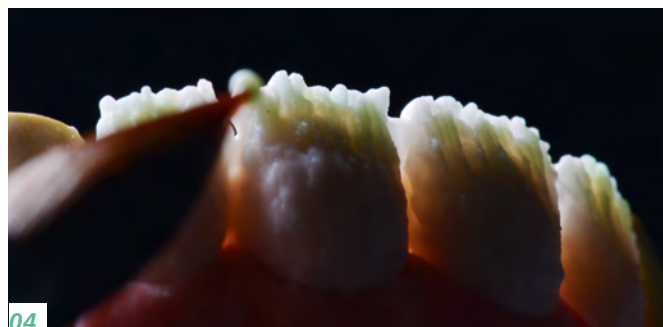Dra. Mirela Feraru



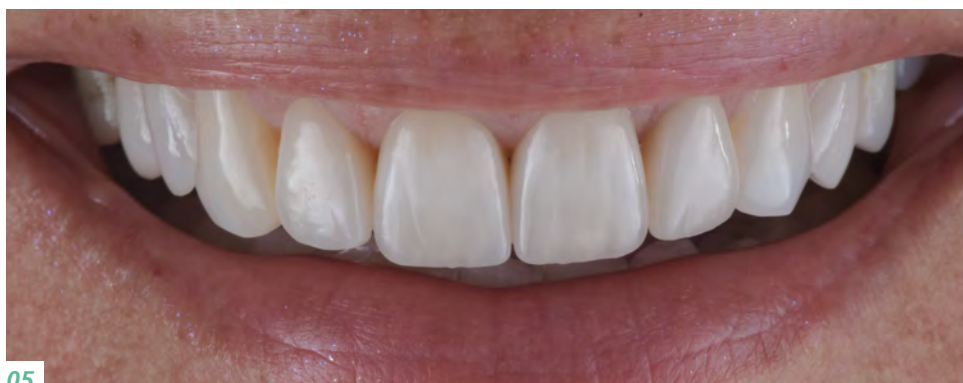01 y 02 — La sonrisa de la paciente antes de la terapia mínimamente invasiva.



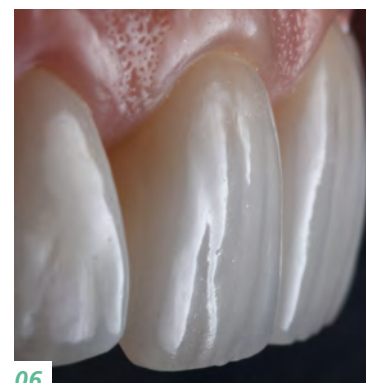
03



04



05



06

03 a 06 — El camino al tratamiento óptimo en lo referente a morfología, función y estética.

Un plan de tratamiento cuidadosamente elaborado

Antes de entrar en acción, el equipo de expertos estableció un plan de tratamiento con las siguientes fases:

1. Análisis estético basado en el examen clínico, así como documentación fotográfica estática de la situación inicial y documentación dinámica mediante vídeo.
2. Sustitución de las obturaciones de composite defectuosas en la región de los dientes posteriores.
3. Restauración del corredor bucal deficitario en la región premolar con restauraciones de vitrocerámica (derecha e izquierda).
4. Sustitución de la obturación de composite defectuosa en la región de los dientes anteriores y evaluación de la sustancia dental restante.
5. Preparación específica para carillas de $\frac{3}{4}$ y coronas con el objetivo de lograr nuevas proporciones y formas dentales en la zona estética.
6. Cementación adhesiva.

Resultado: Un resultado armónico preciso

En lo referente a morfología, función y estética, las restauraciones se integran de manera óptima en la dentadura existente y en el rostro de la paciente. Se ha preservado la vitalidad de los dientes tratados. Y la paciente está totalmente satisfecha.



*Dra. Mirela
Feraru*



*Prof. Dr. Nitzan
Bichacho*



*Dra. Galit
Talmor*



*Stefano
Inglese*



[View article
online](#)



Ver ahora: El caso como historia digital

¿Quiere conocer este excepcional caso clínico en detalle? Entonces véalo online. Lo hemos preparado para usted como historia digital – con abundante información, fotos y vídeos. Conozca el flujo de trabajo entero de este caso, tanto desde el punto de vista clínico como también odontotécnico.

¡Que lo disfrute!



Digital y dental: Lo que es posible y lo que será posible

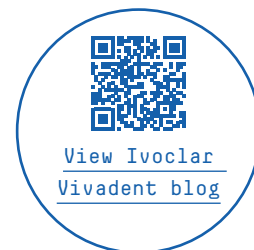© Fotolia/peshkov



El presente y el futuro de la digitalización en el sector dental

Un artículo de Prof. Dr. med. dent. Daniel Edelhoff, Múnich/Alemania

La digitalización del mundo dental avanza de manera incontenible. La separación entre lo digital y lo dental es cada vez menor. Esto encierra numerosas ventajas para odontólogos y técnicos dentales. A través de una combinación inteligente de los métodos de trabajo digitales y analógicos, ellos ahora pueden trabajar con una eficiencia y seguridad aún mayor.



[View Ivoclar](#)
[Vivadent blog](#)

Vivimos en una cultura de alto rendimiento, en la que se espera que prácticamente todo cuanto nos rodea debe ser cada vez más rápido y más eficiente. A esto contribuye de manera sustancial la digitalización. Ella también ha alcanzado el mundo dental. Cada vez más pasos de trabajo se realizan de forma digital, cada vez más islas digitales se integran en el mundo analógico.

Desde hace tiempo, la digitalización en el ámbito dental viene ofreciendo ventajas que han convencido a numerosos técnicos dentales y odontólogos. Entre éstas figura la estandarización de los pasos de trabajo, el aumento en la calidad de los materiales, así como restauraciones reproducibles. Gracias a la generación de imágenes digitales, tales como DVT y el escaneo facial 3D, por los odontólogos, los técnicos dentales pueden recibir más información del paciente que nunca antes. Debido a esto se incrementa la predictibilidad

de un trabajo odontotécnico, de tal manera que el objetivo se puede alcanzar con mayor seguridad y eficiencia.

Plan de tratamiento, prueba y monitoreo

Para mí, como odontólogo, en los tratamientos complejos existen tres aspectos fundamentales:

1. La planificación como guía para el tratamiento entero,
2. la prueba del diseño de restauración y
3. el monitoreo.

Numerosas intervenciones no logran el éxito deseado, debido a que no se basan en un plan de tratamiento apropiado, o incluso en ninguno. Sin embargo, gracias a las posibilidades de la tecnología CAD/CAM, a este respecto se han logrado enormes avances.



01 — *El Prof. Edelhoff durante la entrevista sobre el futuro digital de la medicina odontológica*

“En la planificación se trata, entre otras cosas, de reunir los datos obtenidos de diferentes componentes, para utilizarlos de la mejor manera posible en conjunto. En este momento ya contamos con una seguridad mucho mayor en la planificación que aún hace diez años atrás.”

Con el monitoreo podemos asegurar que al hacer un escaneo de determinadas situaciones, tales como la situación inicial, posteriormente lo podamos comparar con un segundo escaneo, luego de haber transcurrido algún tiempo. De esta manera se pueden determinar posibles cambios y reconocer los problemas tempranamente. En base a los datos recogidos podemos decidir entonces, si una terapia restaurativa es razonable o incluso necesaria.

Conservar al máximo la sustancia dental

Una ventaja importante de CAD/CAM es también que se pueden realizar intervenciones en alto grado mínimamente invasivas.

Ejemplo de los dientes anteriores: Mientras que para una corona entera clásica se sacrifica alrededor del 70 % de la sustancia dental dura, las carillas de 360° sólo “cuestan” alrededor de un 30 % de sustancia dental dura.

Ejemplo de los dientes posteriores: Mientras que para las coronas enteras también se elimina alrededor de un 70 % de sustancia dental dura, las coronas parciales sólo requieren remover aproximadamente un 32 %.

Por lo tanto, el beneficio de los procesos digitales, en particular también para los pacientes, es obvio. La meta para el futuro debe consistir en desarrollar procedimientos cada vez más respetuosos de la sustancia dental. En concreto, tengo en mente que el esmalte dental perdido se reemplace de

manera puramente aditiva, es decir, por aplicación, sin que se tenga que tocar adicionalmente la sustancia dental dura todavía existente.

Los materiales para CAD/CAM son confiables

Gracias a la tecnología CAD/CAM, hoy en día podemos trabajar con materiales magníficos, que antes no estaban a nuestra disposición. Un ejemplo es el óxido de circonio, otro ejemplo son los polímeros de alto rendimiento. Por ejemplo, las férulas de policarbonato de color dental fabricadas mediante CAD/CAM representan un enriquecimiento para el “ensayo” funcional y estético, más aún porque puedo continuar trabajando debajo de la férula. Esto sólo ha sido posible gracias a la digitalización. Debido a la fabricación estandarizada, los materiales producidos por CAD/CAM presentan un alto grado de confiabilidad.

Al final todo sigue siendo analógico

En general es aconsejable para todo clínico incorporar los procesos digitales, en la medida de sus posibilidades, en sus actividades profesionales cotidianas. De esta manera facilita su propio trabajo y el del técnico dental. Mediante tratamientos eficientes y resultados de alta calidad, también tendrá pacientes satisfechos.

Obviamente, CAD/CAM no lo puede todo. El especialista, y por ende el ser humano, sigue siendo imprescindible. “Hecho a mano” probablemente continuará siendo más hermoso que “hecho a máquina”. Tan sólo el hombre puede definir lo que es de buen gusto. Solamente él puede aportar la imprescindible empatía y confianza en la comunicación con el paciente. Bien sabemos que al final de un tratamiento de alta tecnología todo vuelve a ser analógico, porque culmina en el paciente, que recibe la restauración colocada de forma manual.



Prof. Dr. med. dent. Daniel Edelhoff
Direktor
Poliklinik für Zahnärztliche Prothetik
Goethestrasse 70/1
80336 München
Alemania
daniel.edelhoff@med.uni-muenchen.de

Eficiencia y estética en la región de los posteriores



Composites tipo bulk-fill: Tendencias actuales y posibilidades futuras
Un artículo de Dr. Eduardo Mahn, Santiago/Chile

Debido a que los composites tipo bulk-fill ya se encuentran en el mercado desde algunos años, es tiempo de dar un vistazo retrospectivo a su introducción y desarrollo, así como a las tendencias actuales y las posibilidades futuras.

Al comienzo eran algo totalmente novedoso e innovador. Durante más de 40 años, habíamos estado estratificando los composites para dientes posteriores. A pesar de ello, muchos de nosotros no teníamos muy claro, por qué era absolutamente necesario estratificarlos. Sin embargo, el entendimiento de las razones es decisivo para una evaluación correcta de las ventajas y desventajas de cada técnica.

En principio se trataba de cuatro razones:

1. Estética: Es obvio que una estratificación con colores dentinales, incisales y de efecto lleva a un mejor resultado que una sola capa individual con una translucidez estándar. Pero esta primera razón se puede refutar fácilmente, ya que la mayoría de las restauraciones de dientes posteriores de todas maneras casi siempre se colocan en un solo color. La mayoría de los pacientes están satisfechos con esto.

2. Disminución de la contracción de volumen: Mientras menor sea la cantidad de composite que apliquemos, menor será también la contracción del volumen.

3. Disminución de la tensión por contracción: Esta razón tiene sentido y se basa en el factor de configuración. Es decir que la tensión por contracción se reduce cuando el tamaño de las zonas libres de una capa es mayor que el tamaño de las superficies compuestas. Aunque existen suficientes pruebas in vitro sobre la relevancia del factor C, todavía no existe una relación clínica. Este punto es más fácil de comprender si consideramos lo siguiente: Restauraciones de clase I (mal factor C, alta tasa de supervivencia) y restauraciones de clases V (buen factor C y baja tasa de supervivencia). Este ejemplo demuestra que el factor C sólo es uno entre muchos factores que contribuyen a determinar el éxito de las restauraciones directas – y con frecuencia tampoco es el más importante.

4. Profundidad de endurecimiento total: Este es probablemente el factor más importante, ya que antes de la introducción de los composites tipo bulk-fill sólo eran posibles 2 mm. Algunos estudios incluso indican una profundidad de endurecimiento total todavía menor para determinados composites. Esto tam-

bién era la razón por la que todas las capas estaban limitadas a un espesor de 2 mm como máximo. De otra manera, en las zonas más profundas el composite nunca hubiera recibido suficiente luz para una polimerización apropiada. Luego de discutir estos factores, nos damos cuenta de que en realidad no estábamos tan lejos de la técnica bulk-fill. Tan pronto como un composite sea capaz de reducir la tensión en capas de mayor espesor y al mismo tiempo presente una mayor translucidez o una fotopolimerización más eficiente, esta técnica es posible. En la mayoría de los casos, la reducción de la tensión por contracción se logra mediante reguladores o relajadores de la tensión por contracción. Se trata de materiales de relleno con un módulo de elasticidad más profundo, los que permiten que durante el fraguado de los composites se produzca una tensión más reducida. El segundo aspecto, la profundidad de endurecimiento total, se logró haciendo que los composites fuesen más translúcidos. Esto, a su vez, tuvo como resultado una mejor penetración de la luz. Así fue posible lograr mayores profundidades de endurecimiento. También este punto se ha confirmado. Adicionalmente, algunas empresas fabricantes, tales como Ivoclar Vivadent, mediante la adición de iniciadores de reciente desarrollo (por ejemplo, Ivocerin®) mejoraron el proceso de polimerización en zonas más profundas.

Actualmente, todos los fabricantes más relevantes de productos dentales ofrecen composites tipo bulk-fill. Estos materiales básicamente pueden dividirse en dos grupos principales: En primer lugar, los materiales fluidos que deben dotarse con un recubrimiento, y en segundo lugar, los composites bulk-fill modelables. En general, estos materiales resultan en un aumento de la eficiencia, ya que un procedimiento de un solo paso (materiales modelables) o de dos pasos (material fluido como sustituto de la dentina, seguido por una segunda capa de material modelable) obviamente se puede llevar a cabo de manera más rápida y simple que una estratificación convencional. Sin embargo, esta ventaja se ve ensombrecida por el hecho de que los materiales básicamente son demasiado translúcidos y que, por lo tanto, las descoloraciones pueden transparentarse a través de la restauración, en particular si antes existieron restauraciones de amalgama. A pesar de ello,

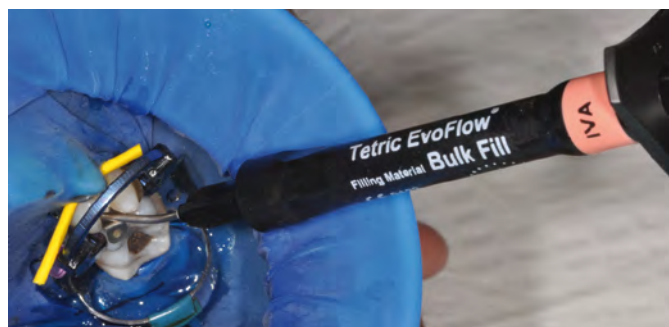se ha demostrado clínicamente que con la nueva técnica de bulk-fill se pueden alcanzar resultados que son comparables a los de la técnica convencional de estratificación en varias capas.

Afortunadamente, los nuevos desarrollos hacen posible una nueva tecnología. Me refiero con esto a la tecnología Aessencio de Ivoclar Vivadent, con la que el material antes del endurecimiento presenta una translucidez muy alta y ésta se va modificando durante la polimerización. Después de la polimerización, el material presenta una translucidez similar a la dentina, por lo que es posible encubrir la mayoría de los descoloramientos. Mediante la tecnología Aessencio en Tetric EvoFlow® Bulk Fill y la combinación con Tetric EvoCeram® Bulk Fill como capa de recubrimiento, los odontólogos pueden trabajar de una manera muy eficiente. Dos etapas son suficientes en la mayoría de las situaciones clínicas. Al mismo tiempo, los pacientes obtienen una restauración suficientemente estética. Adicionalmente, la reciente introducción en el mercado de los adhesivos universales hace que el tratamiento en su totalidad sea aún más predecible, ya que el grabado de la dentina ya no es necesario. Esta era una de las razones de la variabilidad y sensibilidad de la técnica adhesiva en los últimos años. Un metaanálisis publicado recientemente demostró la importancia de los protocolos de aplicación clínica predecibles, ya que entre los estudios in vitro y el comportamiento clínico sólo existe una débil concordancia. Al mismo tiempo, también en los estudios clínicos aumentan los indicios de que el protocolo Self Etch presenta una buena capacidad de rendimiento.

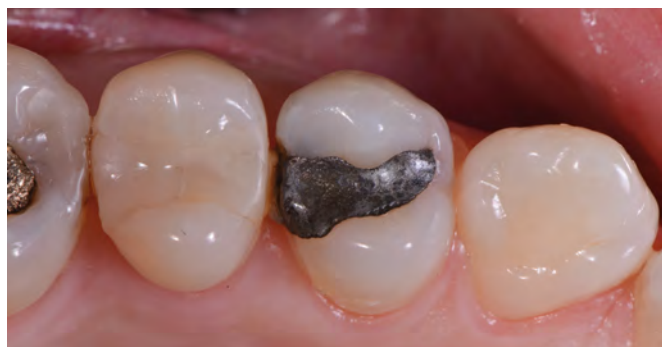La aplicación de estos materiales se explica en base a un caso clínico.

Caso clínico

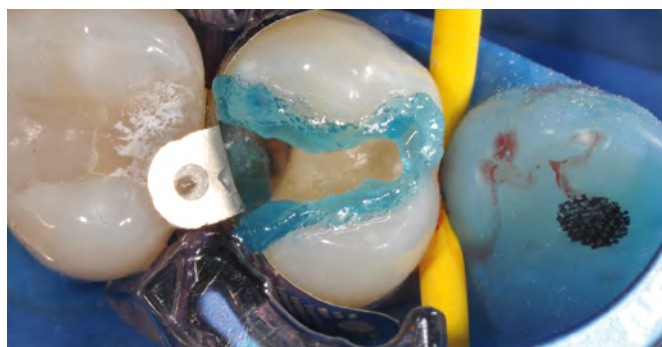Un paciente de 33 años de edad se presentó en nuestro consultorio con una restauración de amalgama insuficiente con contacto faltante en el diente 14 (Fig. 1). Después de remover la obturación de amalgama y aplicar el dique de goma Kofferdam (OptraDam®), se aplicó la matriz, la cuña y el anillo (V4 Triodent). El esmalte se grabó con ácido fosfórico (Total Etch) y después se lavó con agua (Fig. 2). Luego se aplicó el adhesivo (Adhese® Universal) usando la nueva forma de presentación VivaPen® y se masajeó cuidadosamente en toda la cavidad durante 20 segundos (Fig. 3). Después se sopló



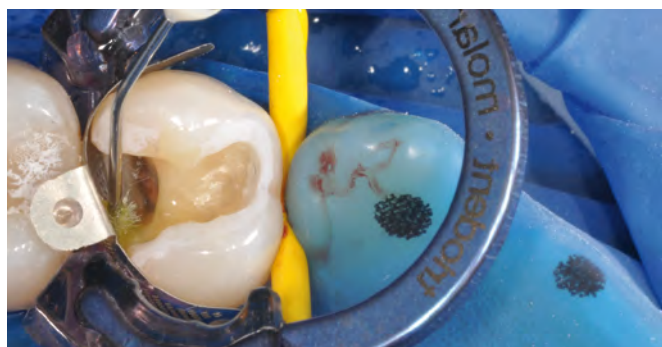04 — Aplicación de Tetric EvoFlow Bulk Fill.



01 — Situación preoperativa.

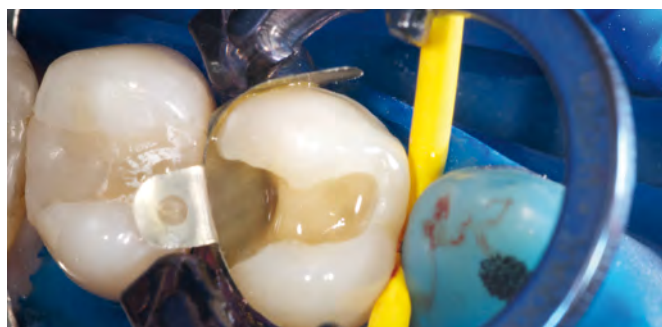

02 — Grabado del esmalte con Total Etch.



03 — Aplicación de Adhese Universal con el VivaPen.

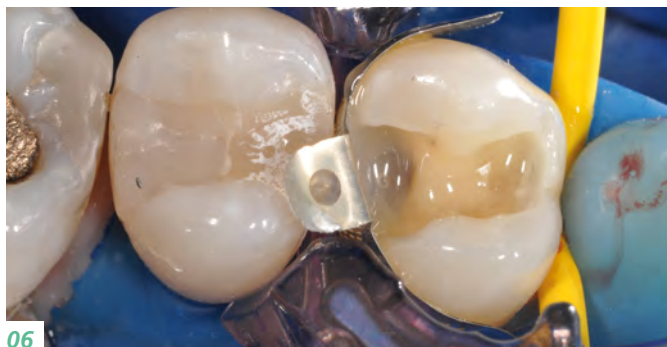con aire hasta que se formó una película brillante e inmóvil. Después de esto, el material fue fotopolimerizado usando una lámpara LED de tercera generación, Bluephase® Style, y se aplicó Tetric EvoFlow Bulk Fill en la caja aproximal y sobre el fondo de la cavidad (Fig. 4). El material primero presenta la misma translucidez (Fig. 5) que la mayoría de los demás materiales bulk-fill fluidos, lo que dificulta el encubrimiento de descolorimientos.



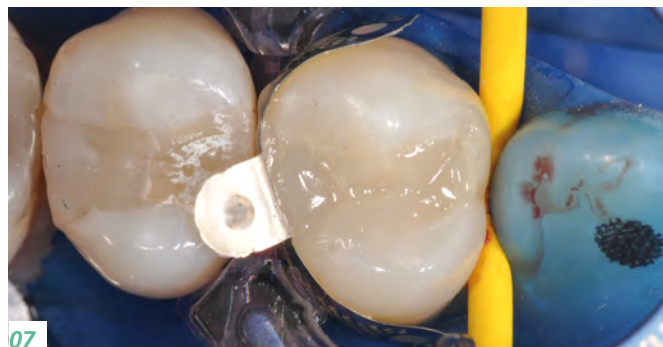05 — Capa de Tetric EvoFlow Bulk Fill-Schicht antes de la fotopolimerización. La alta translucidez permite una mejor penetración de la luz.

La figura 6 muestra cómo cambia la translucidez y cómo el material encubre el descoloramiento subyacente. Luego se aplicó la última capa de composite Tetric EvoCeram Bulk Fill. El exceso de composite se eliminó cuidadosamente y antes de la polimerización se dio la forma anatómica correcta a la obturación (Fig. 7).

Todo esto se efectúa en un solo paso, ya que la mayor parte de la cavidad se ha llenado previamente con Tetric EvoFlow Bulk Fill. Después del endurecimiento, la restauración se pulió con OptraPol®. Luego se aplicó Fluor Protector S. La restauración terminada es bastante similar a las estructuras dentales naturales. Los bordes prácticamente no se pueden distinguir (Fig. 8). Las radiografías muestran la excelente radiopacidad de ambos materiales, es decir, de la versión fluida y de la versión modelable (Figs. 9a y b).

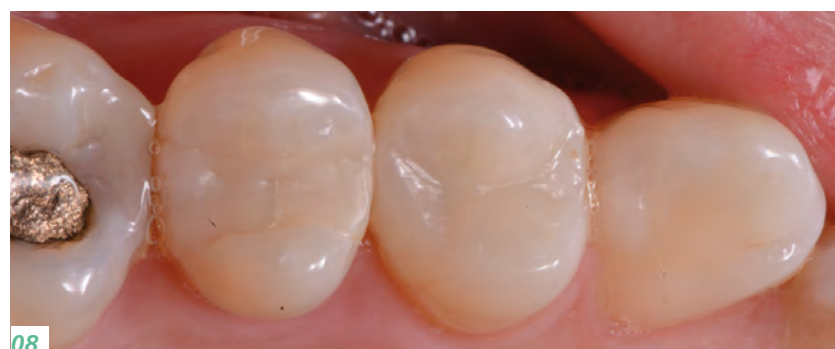

06 — Después de la polimerización, Tetric EvoFlow Bulk Fill alcanza una translucidez similar a la dentina, capaz de encubrir descoloramientos.

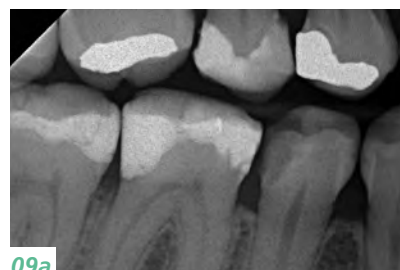


07 — Como última capa se aplicó Tetric EvoCeram Bulk Fill. Todos los excesos se eliminaron antes de la polimerización.

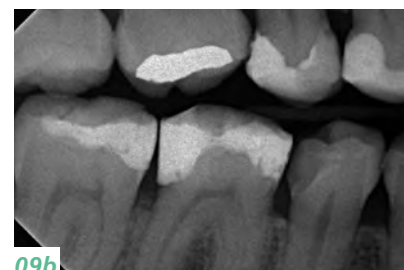
08 — Resultado después de una semana: Vista oclusal.



09a y b — Imágenes radiográficas antes y después del tratamiento. Tanto la variante fluida como también la variante modelable presentan suficiente radiopacidad.



09a



09b

Conclusión

En resumen, se puede afirmar que la "técnica bulk-fill" con Tetric EvoFlow Bulk Fill y Tetric EvoCeram Bulk Fill, en comparación con la técnica de estratificación convencional, permite trabajar de manera más eficiente y casi sin compromisos. Gracias al relajador

de tensión de contracción, el factor C ya no es motivo de preocupación. Conforme a lo esperado, las fisuras marginales no son ni más numerosas ni más grandes que en la técnica de estratificación convencional. El procesamiento es sustancialmente más rápido y la estética en la mayoría de los casos es similar a la de los composites convencionales. Gracias a la tecnología Aessencio, ahora pueden descuidarse las diferencias en la translucidez de las masas en los composites convencionales en la región de los dientes posteriores. Y así se establece una nueva norma para este grupo de composites.



Dr. Eduardo Mahn
 Director of Clinical Research and of the Aesthetic Dentistry
 Post-Graduate Program, Facultad de Odontología,
 Universidad de los Andes, Chile
 Monseñor Álvaro del Portillo 12455, Las Condes, Santiago, Chile
 Consultorio privado: Clínica CIPO, La Dehesa, Santiago
 emahn@miuandes.cl



Visión digital: Así están revolucionando nuestro mundo laboral las gafas digitales



Las gafas digitales como medios auxiliares en el flujo de trabajo digital dental

Un artículo de trasfondo de André Büssers, Ivoclar Vivadent AG, Schaan/Liechtenstein

La digitalización hace que el mundo real se fusione con el mundo virtual. Una palabra mágica es la "mixed reality" o "realidad mixta". Ésta surge, por ejemplo, con el uso de las gafas digitales. Pero, ¿son también una opción para el mundo dental?



[View Ivoclar Vivadent blog](#)

El mundo real y el mundo virtual se fusionan

Las gafas digitales como la Microsoft HoloLens conectan el mundo real con el virtual. Una voz dirige al usuario de las gafas. Le dice, lo que debe hacer. Siguiendo sus instrucciones, el usuario realiza determinados pasos de trabajo. De manera contraria a un juego de ordenador, las personas que el usuario ve a través de las gafas son reales. Las gafas digitales aumentan esta realidad, debido a que, por ejemplo, muestran flechas u otras ayudas en el campo visual del usuario.

Más eficiente en todo aspecto

Quien use unas gafas digitales de este tipo, trabaja con mayor rapidez y eficiencia. Esta es la intención. Los usuarios ya no tienen que esforzarse en leer manuales. En lugar de ello, toda la información relevante puede transmitirse en tiempo real a la pantalla de las gafas digitales. Además, se reduce el riesgo de errores, porque cada paso de trabajo se efectúa siguiendo instrucciones expertas. Con esta tecnología, algunas empresas esperan poder implementar normas uniformes en el desarrollo del trabajo, así como un mayor valor añadido. Una ventaja adicional: Los productos y servicios pueden presentarse al cliente con mayor claridad.

Un pequeño ordenador para la nariz

Expresado de manera simple, las gafas digitales son un pequeño ordenador inalámbrico, que se lleva sobre la nariz. La conexión con Internet se efectúa a través de sensores y

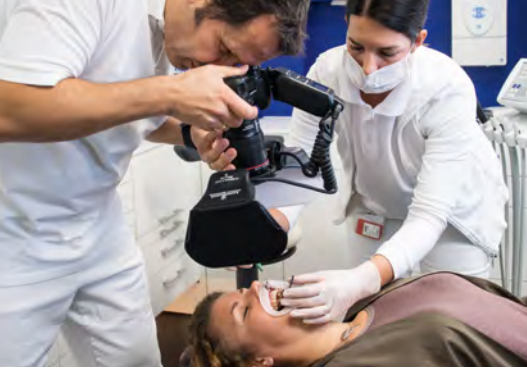cámaras. Entre otras cosas, las gafas digitales pueden sobreponeer objetos virtuales (hologramas 3D) mediante puntos luminosos proyectados en el campo visual, con los que el usuario puede interactuar. Las empresas de tecnología crean las aplicaciones de software que se requieren para este tipo de gafas. La Microsoft HoloLens tuvo su estreno mundial en 2015. Para el futuro cercano se esperan nuevos desarrollos de otros proveedores.

El avance de las gafas digitales

Por el momento, la técnica de la realidad mixta todavía está dando sus primeros pasos. Pero esto va a cambiar. Porque la técnica funciona. Nos muestra, hacia dónde nos lleva el viaje: Las gafas digitales se encuentran en pleno avance. Esto se puede observar en diferentes ámbitos de la vida y del trabajo, tales como el E-learning, la industria o también la medicina. Por lo tanto, es todo menos una fantasía predecir que esta tecnología también podría hacer su entrada en el consultorio odontológico y en el laboratorio dental. O sea que nos mantenemos en suspenso.



André Büssers
Ivoclar Vivadent AG
Bendererstrasse 2
9494 Schaan
Principado de Liechtenstein
info@ivoclarvivadent.com
www.ivoclarvivadent.com



Entrevista

La fotografía dental como instrumento de marketing

¿Por qué son importantes las fotos dentales de buena calidad?

Las fotos dentales de buena calidad son una herramienta importante para obtener información sobre casos clínicos, enfoques de procedimiento específicos y retos planteados. Sobre todo los técnicos dentales siempre me vuelven a comentar lo importante que es para ellos una buena documentación fotográfica. Ellos son ante todo personas visuales.

Adicionalmente, la fotografía dental representa un poderoso instrumento de marketing. Quien realice un buen trabajo y lo pueda documentar con buena calidad, tendrá una clara ventaja.

¿Puede describir las ventajas de manera más concreta?

Por una parte están los pacientes. Ellos esperan resultados excelentes. Mediante fotos, el plan de tratamiento se puede explicar con mayor claridad. De esta manera, los pacientes pueden seguir las etapas del tratamiento desde el principio. Gracias a las fotos de primer plano, ellos pueden ver la estructura de su boca, es decir, los dientes, labios, mejillas y mentón, así como la manera en que su dentadura ejerce influencia sobre la sonrisa y la estética del rostro.

Por otra parte, la fotografía dental ayuda a los técnicos dentales y odontólogos en su trabajo. En base a las fotos, ellos pueden planificar con exactitud el proyecto planteado y documentar el resultado de manera convincente. Esto les dará una mayor seguridad en cuanto a que culminarán el caso con éxito.

¿Se le ocurre alguna otra ventaja?

La fotografía dental hace visibles incluso los detalles más pequeños, que muchas veces no se pueden reconocer a simple vista. Con esto también es posible analizar algunos errores sin mucho esfuerzo. Por lo tanto, una buena documentación fotográfica también le sirve al profesional dental para mejorar su trabajo y perfeccionarse profesionalmente.

Y, como se mencionó al comienzo: Quien sepa documentar sus actividades cotidianas mediante imágenes convincentes, tendrá a su disposición una herramienta de marketing de primera categoría. ¿Cómo puede alguien documentar de mejor manera que su trabajo es excelente? Una imagen dice más que mil palabras.



Milos Miladinov
Splaiul Tudor Vladimirescu, nr. 46
300151 Timisoara
Rumanía
dentalphotography@yahoo.com
www.dentalphotography.ro



Sugerencia de experto: Realización simple y eficiente de restauraciones de clase IV estéticamente exigentes

Las restauraciones en dientes anteriores requieren un alto grado de conocimiento y destreza técnica con relación al material empleado. En particular para las restauraciones de clase IV, es importante la imitación del juego natural de la luz, para que la restauración en su totalidad no tenga una apariencia ópticamente "muerta".

Una nueva guía del Dr. Markus Lenhard (Suiza) describe paso a paso el camino estética y económicamente más eficiente a la restauración de clase IV con IPS Empress Direct. Las técnicas descritas son particularmente fáciles de aprender y particularmente rápidas de poner en práctica, sin que se menoscabe el resultado estético. Conozca estas sugerencias y trucos relacionados con temas tales como la selección del color, el análisis, la preparación, la adhesión, la técnica de estratificación, el acabado y el pulido, así como efectos especiales. La guía está disponible en inglés y alemán.

