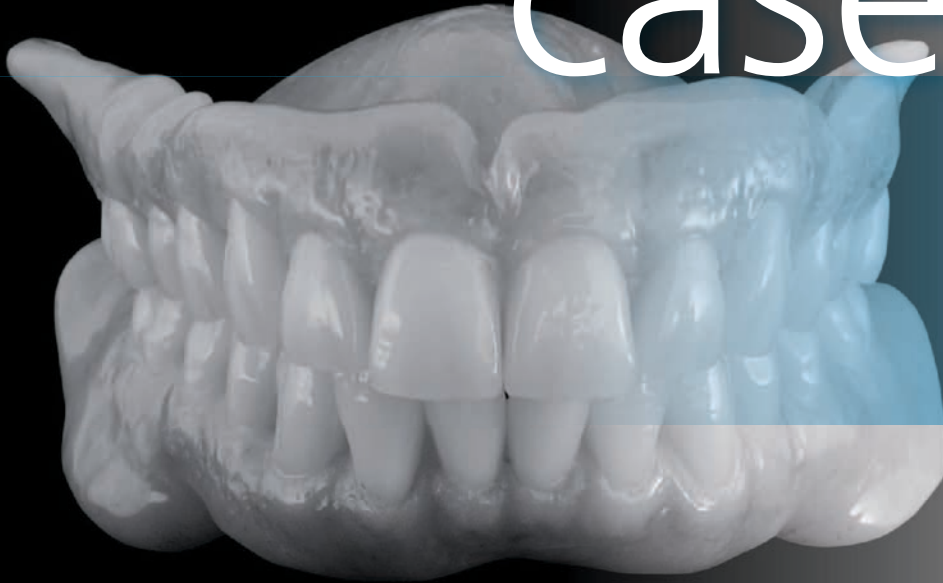

Clinical

casebook

Prótesis
Removable



Impresiones



Lista de casos

Caso 1:

Jean-Yves Ciers, DT

Francia

6

Caso 2:

Pasquale Lacasella, DT, y Dr Piero Venezia

Italia

10

Caso 3:

Kyoko Kokubo, DT, y Dr Jiro Abe

Japón

14

Caso 4:

Yves Gastard, DT, y Dr Xavier Ravalec

Francia

18

Caso 5:

Christian Hannker, MDT, y Dr Sabine Hopmann

Alemania

22

Caso 6:

Dr Radhakrishnan Vasudevan

India

26

Consejos sobre higiene:

Dr Frank Zimmerling

Liechtenstein

30

Los dientes SR Phonares® II se usaron en todos los casos mostrados. La base de la dentadura y los dientes se caracterizaron con el composite de laboratorio SR Nexco®.

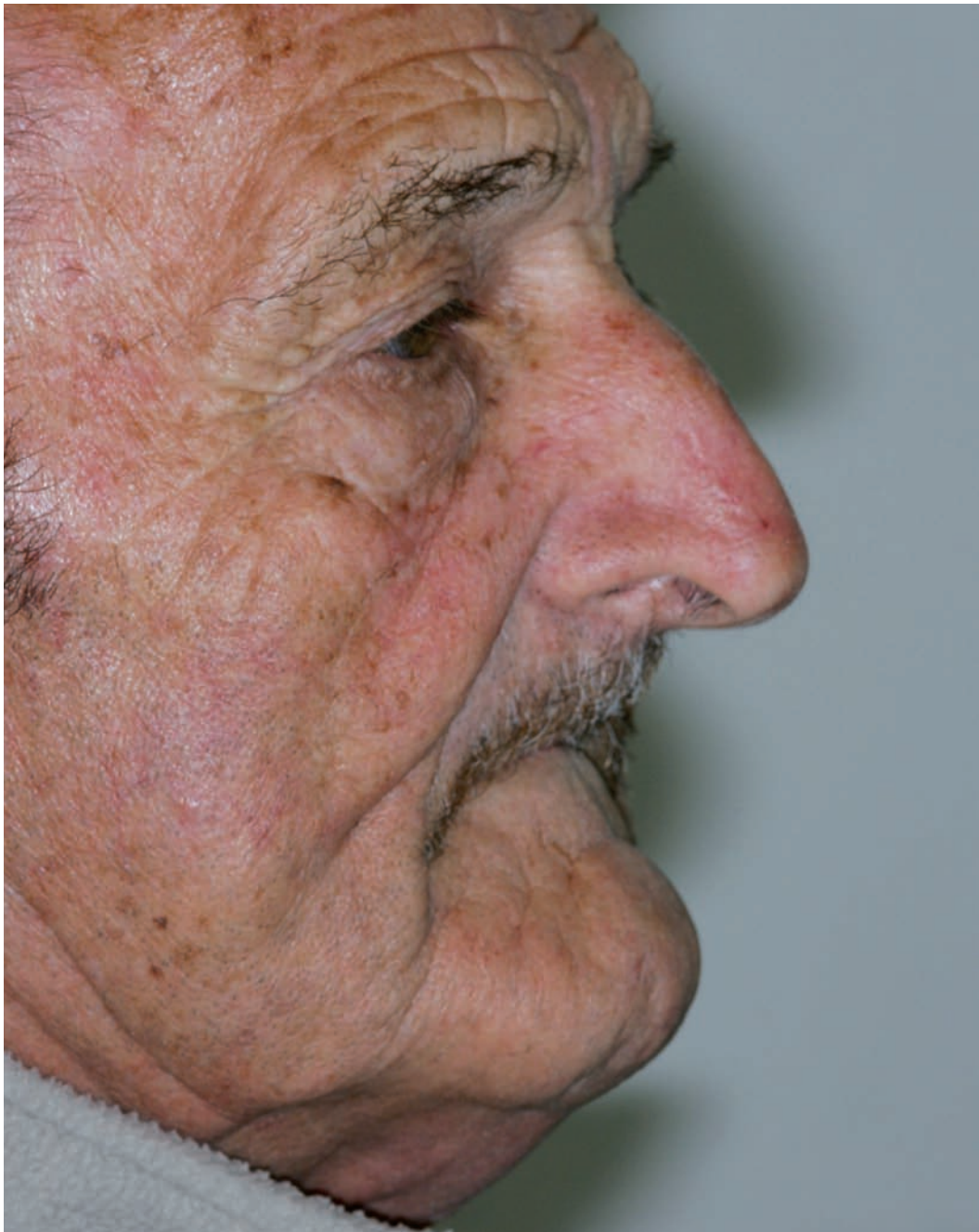Para una sonrisa duradera

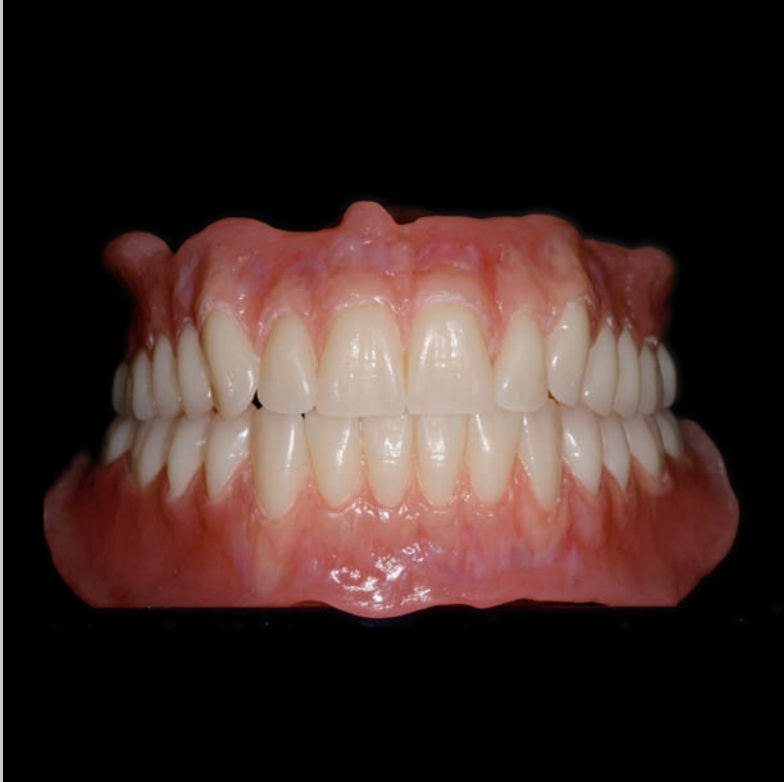En todos los casos mostrados se han usado dientes Phonares II y el material para dentaduras IvoBase. La base de la dentadura y los dientes se caracterizaron en el laboratorio con el composite SR Nexco.

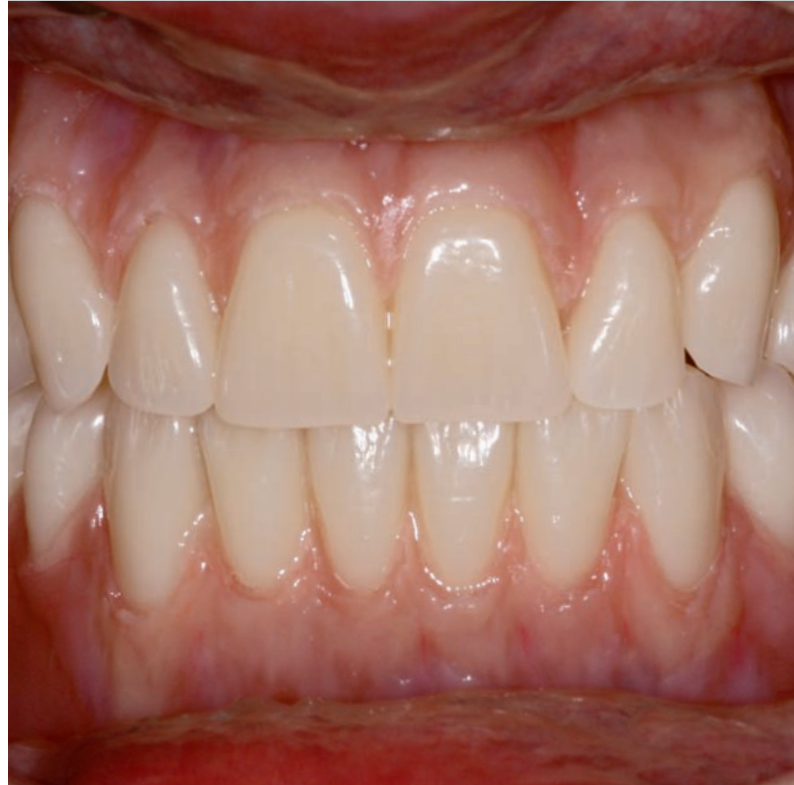
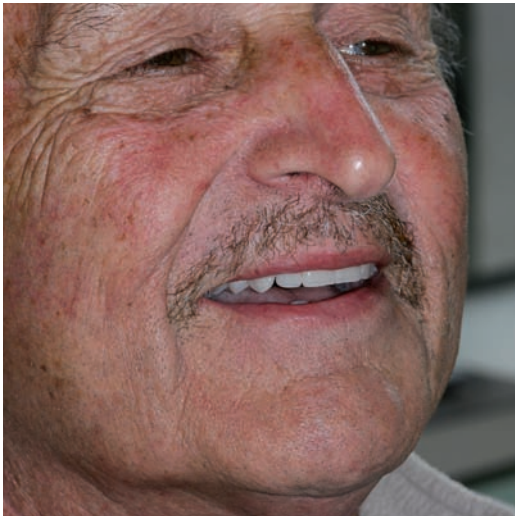
Jean-Yves Ciers, DT
Sévrier, France

"Los pacientes quieren restauraciones precisas que sean confortables y estéticas al mismo tiempo. Estos requisitos se pueden conciliar con los materiales prostéticos de hoy. Ellos logran resultados estéticos, duraderos y robustos."







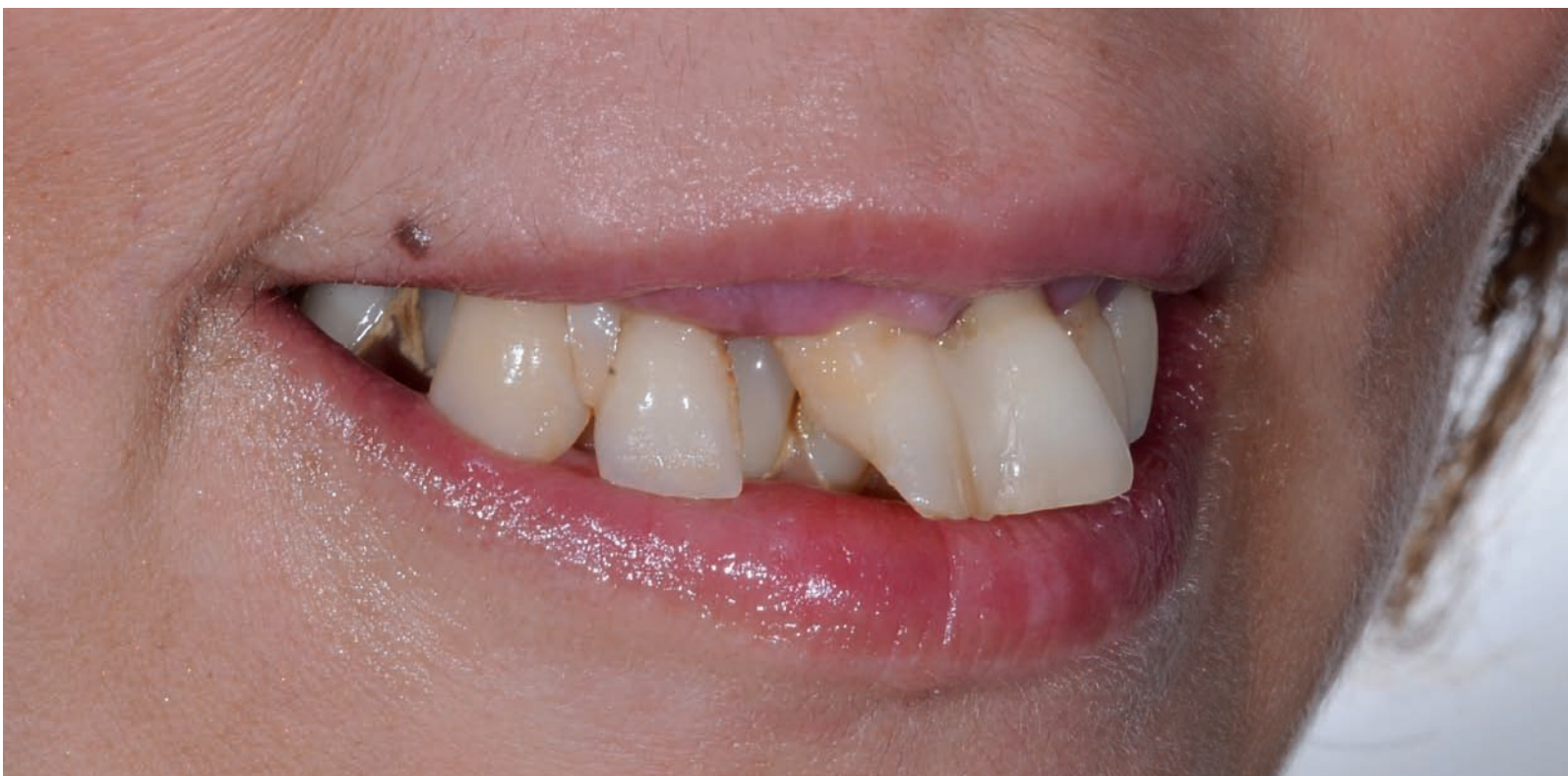

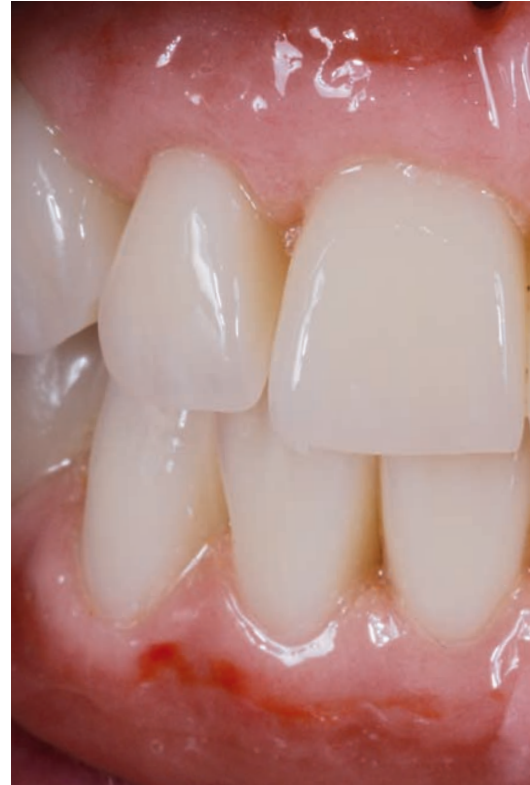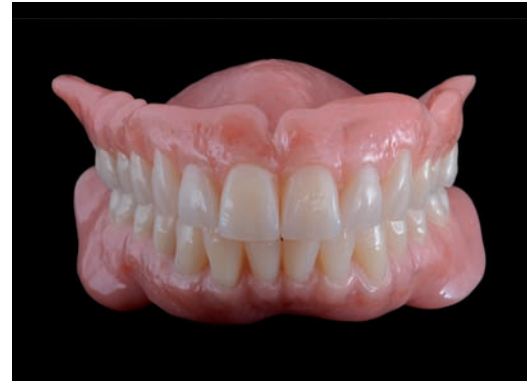Pasquale Lacasella, DT
Bari, Italia

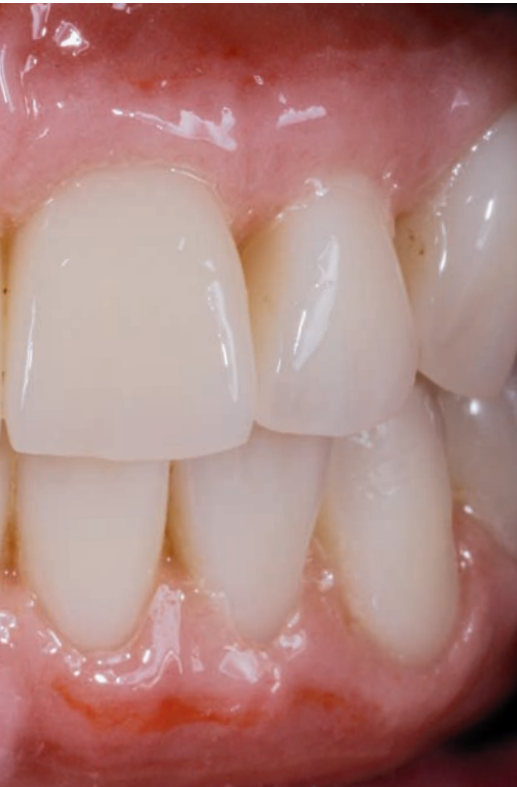

Dr Piero Venezia
Bari, Italia

"La paciente recibió una dentadura completa en la mandíbula superior e inferior. Gracias a la nueva gama de dientes SR Phonares II y al sistema IvoBase, la dentición se restauró estética y funcionalmente. Hoy, la joven paciente está capacitada para llevar una vida social normal una vez más."









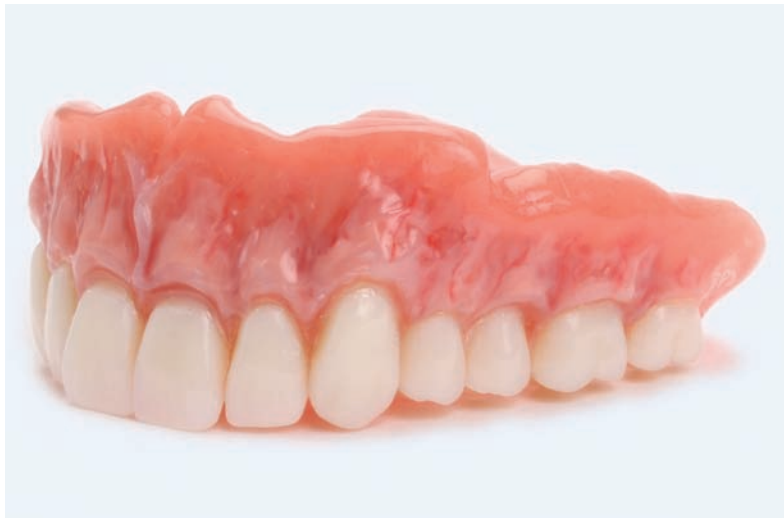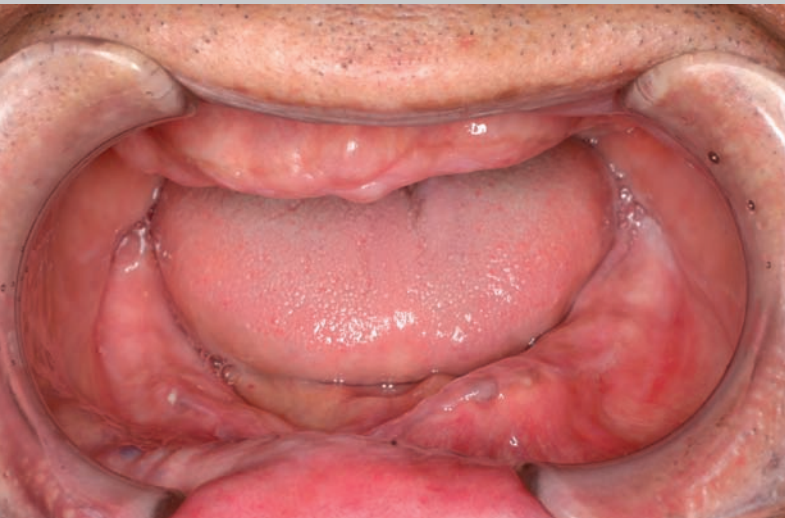Kyoko Kokubo, DT
Tokyo, Japón

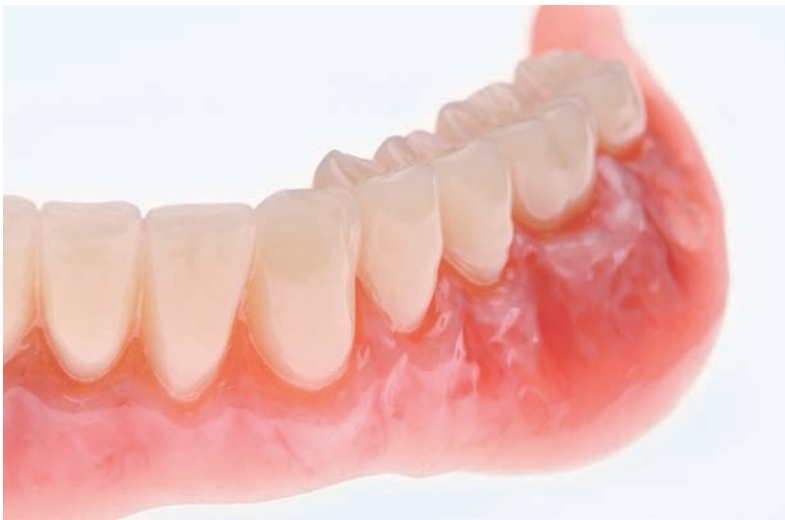

Dr Jiro Abe
Tokyo, Japón

"Todo el mundo quiere verse bien y mantener una apariencia natural – independientemente si son dientes naturales o artificiales. Una buena imagen nos da la energía, el valor y la confianza en nosotros mismos que necesitamos para desenvolvernos en nuestro círculo social."







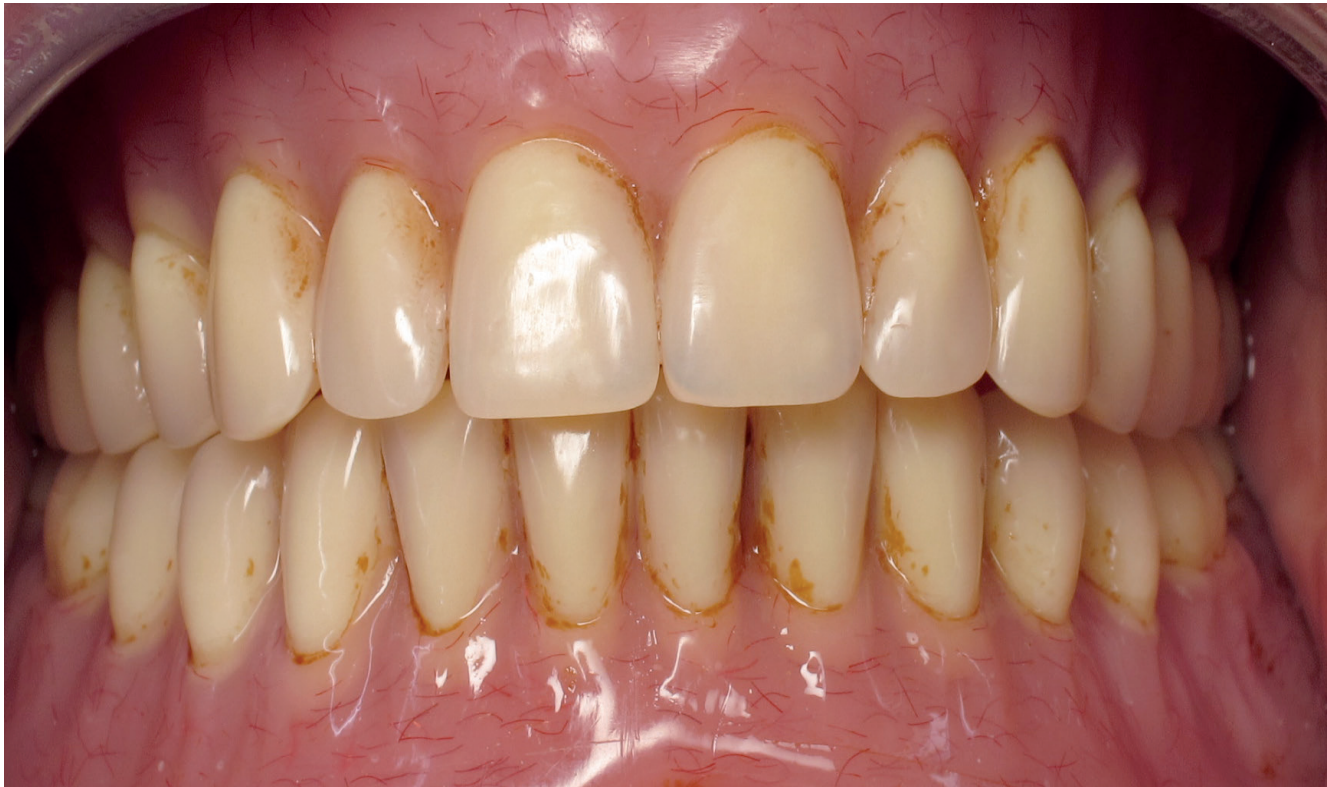

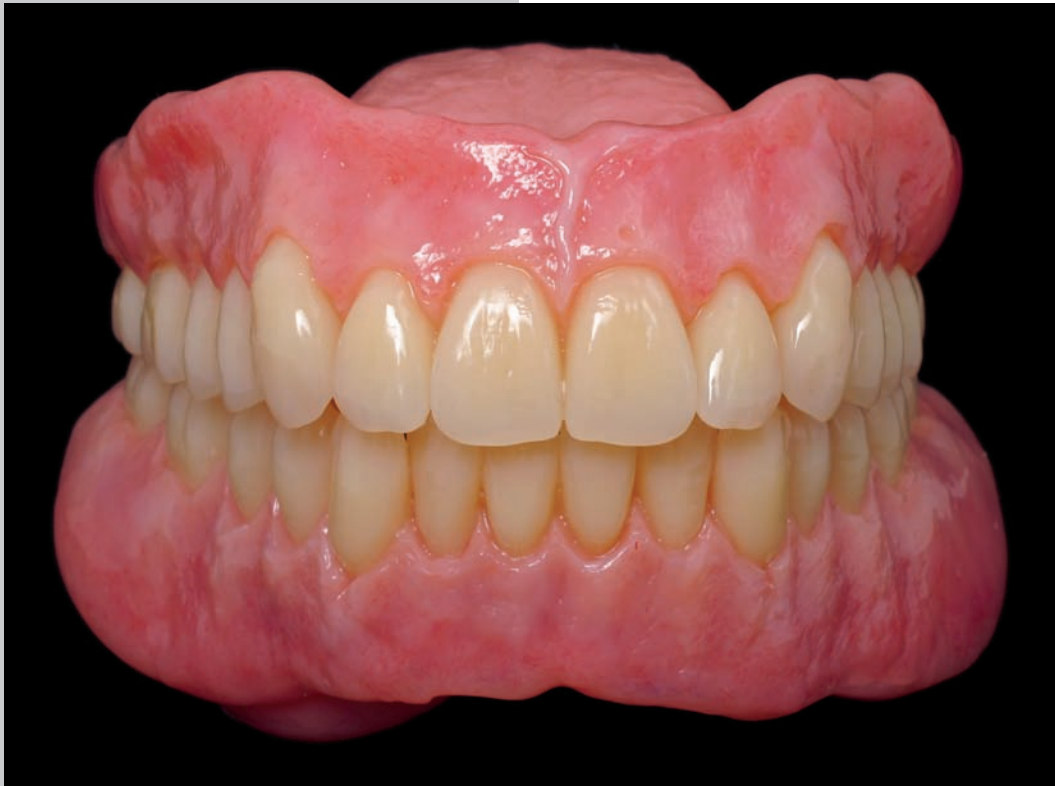Yves Gastard, DT
Pôle d'Odontologie et de
Chirurgie Buccale du CHU
Rennes, Francia

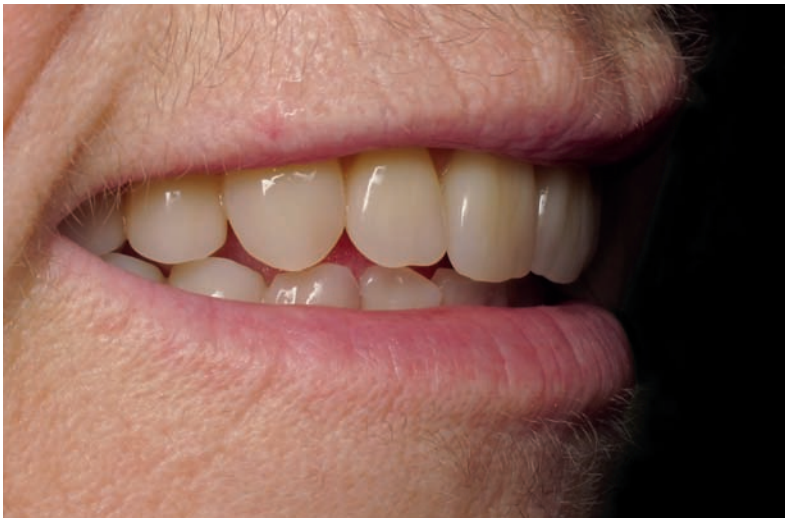

Dr Xavier Ravalec
Saint-Grégoire, Francia

"El excelente ajuste de la dentadura a la mucosa oral y una magnífica oclusión mejoran los resultados estéticos."







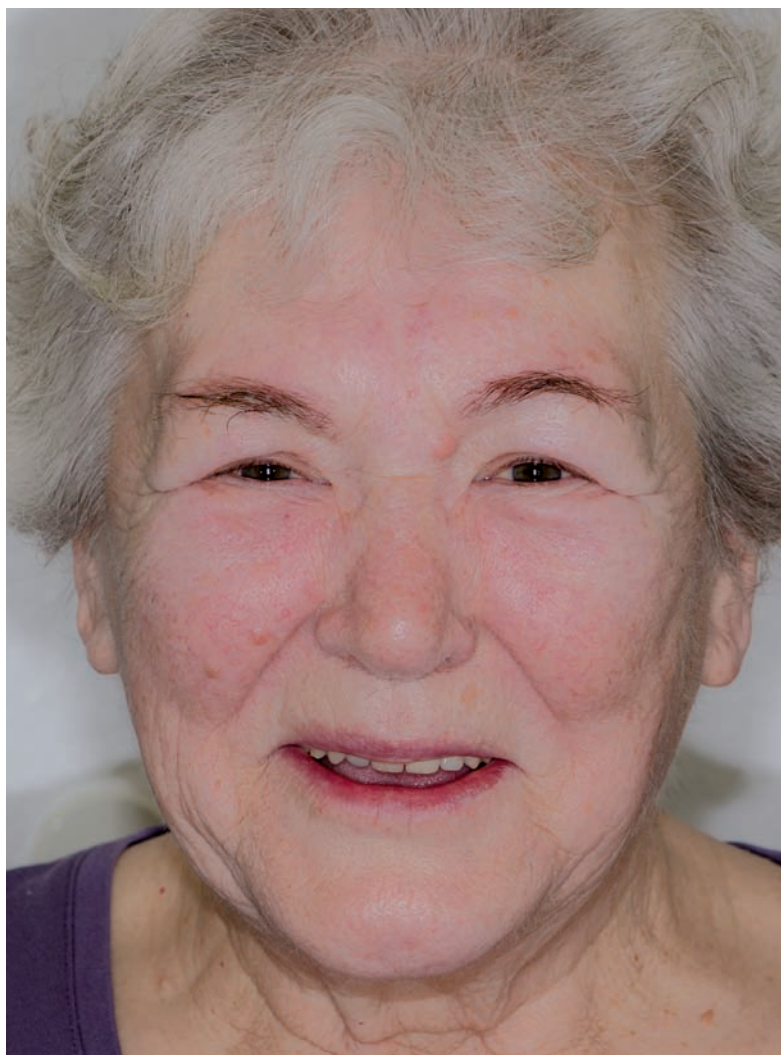

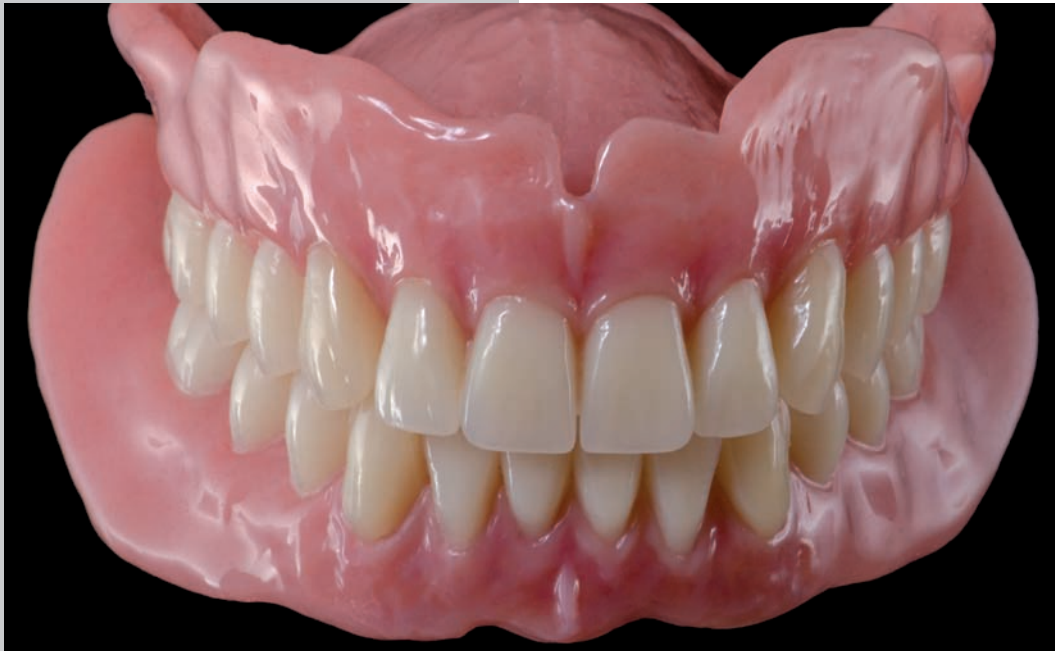Christian Hannker, MDT
Rastede, Alemania

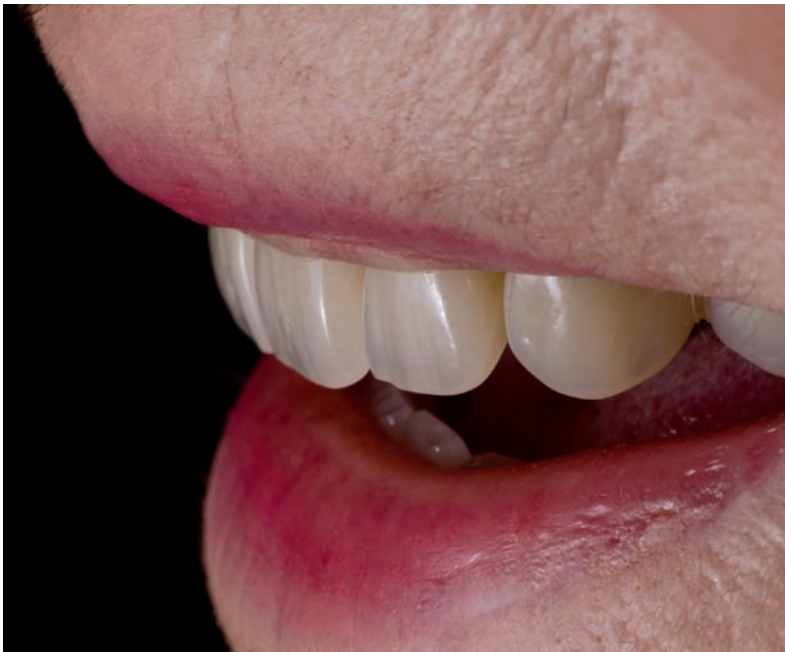

Dr Sabine Hopmann
Lemförde, Alemania

"Esta paciente es un excelente ejemplo de cómo unos dientes atractivos y un cambio de estilo pueden influir en la personalidad de un individuo. El encanto natural de esta paciente se mejoró con las restauraciones dentales creadas individualmente. Los dientes SR Phonares II permiten una interminable variedad de formas y posiciones. Además, el sistema IvoBase asegura un encaje optimizado en la base de la dentadura, lo que contribuye a la comodidad de la masticación y el habla del paciente. La paciente está claramente satisfecha con sus nuevos dientes."





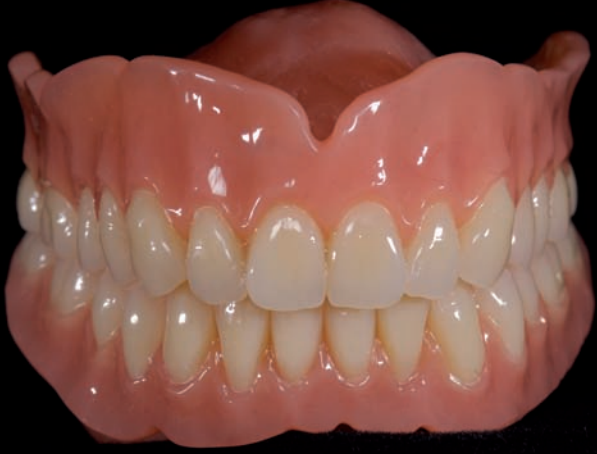
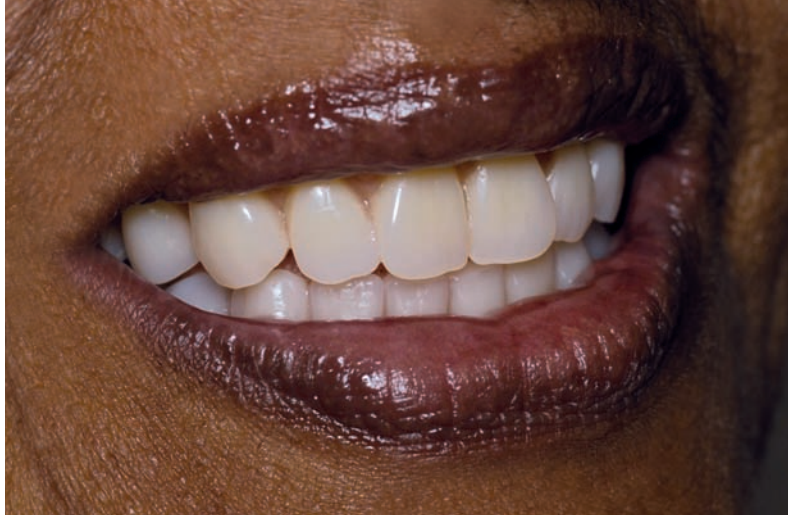


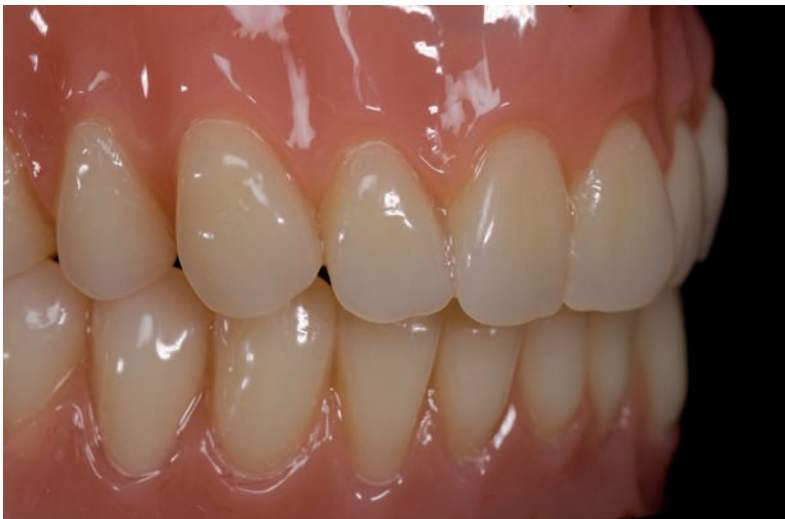Dr Radhakrishnan Vasudevan
Chennai, India

"Una paciente de 70 años cuya dentadura tenía un encaje deficiente se presentó en nuestra clínica. Ella se preocupaba sobre todo por la apariencia no natural de sus dientes artificiales. Además se mostraba insatisfecha con los aspectos funcionales de la restauración. Debido al mal encaje de la dentadura se habían formado úlceras muy dolorosas. Con el objetivo de satisfacer tanto su estética como los aspectos funcionales decidimos proporcionarle una dentadura BPS con dientes Phonares II."





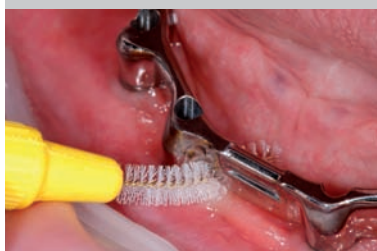
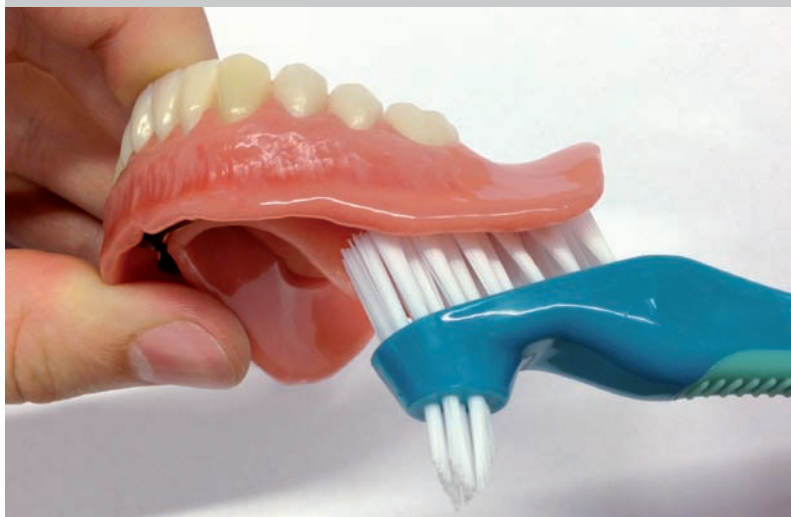
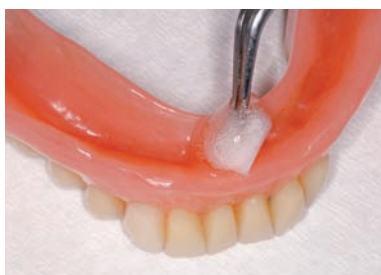
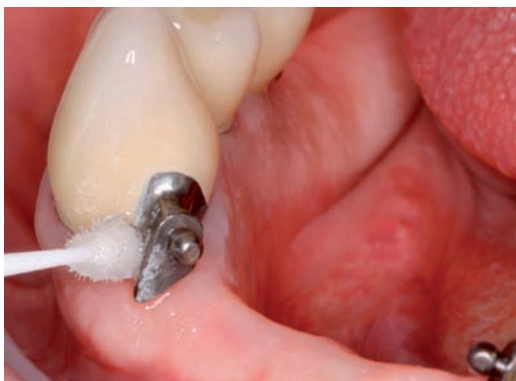
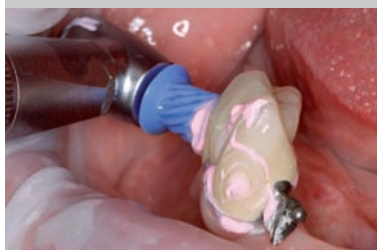
Dr Frank Zimmerling
Ivoclar Vivadent AG,
Schaan, Liechtenstein

Consejos sobre higiene:

"Las condiciones higiénicas en la salud oral constituyen la base para unas restauraciones dentales estéticas y duraderas. Una gestión completa de la salud oral incluye medidas a llevar a cabo tanto en el hogar como por un profesional lo que asegura una perspectiva de larga duración en términos de función y estética."



www.ivoclarvivadent.es

Ivoclar Vivadent S.L.U.

C/ Ribera del Loira nº 46, 5ª planta | 28042 Madrid | Spain | Tel. +34 913 757 820 | Fax +34 913 757 838

