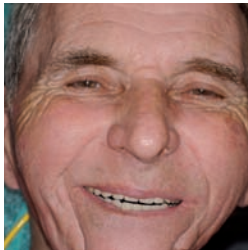
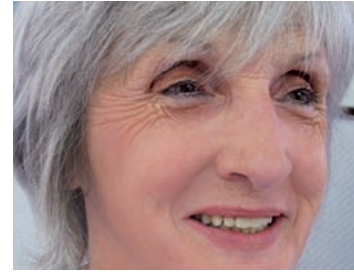


Clinical
casebook

Prótesis
Híbridas

Impresiones



Lista de casos

Caso 1:

Brigitte Wascher, DT, y Dr Andreas Schaller

Austria

6

Caso 2:

**Daniele Rimoli, DT, PD Dr med. dent. Stephan Studer
y Dr Dr med. dent. Marius Bredell, Suiza**

10

Caso 3:

Yves Gastard, DT, y Dr Guillaume Lance

Francia

14

Caso 4:

Jean-Yves Ciers, DT, y Dr Philippe Gerentes

Francia

18

Caso 5:

Dr Enrico Agliardi

Italia

22

Caso 6:

Dr Nicolae Iuga y Christian Petri, DT

Rumanía

26

Caso 7:

Pasquale Lacasella, DT, y Dr Pietro Venezia

Italia

30

Consejos de higiene:

Dr Frank Zimmerling

Liechtenstein

34

En todos los casos mostrados se han usado dientes Phonares® II y el material para dentaduras IvoBase®. La base de la dentadura y los dientes se personalizaron en el laboratorio con el composite SR Nexco®.

Por una sonrisa duradera

Muchos pacientes desean recuperar su sonrisa sin complejos. En esos casos, las Prótesis removibles ofrecen innovadoras soluciones. Independientemente de la situación inicial, una gama completa y coordinada de productos ayudan a producir resultados estéticos y funcionales de alta calidad. El último logro no es sólo restaurar la sonrisa de los pacientes, sino también su confianza en sí mismos.

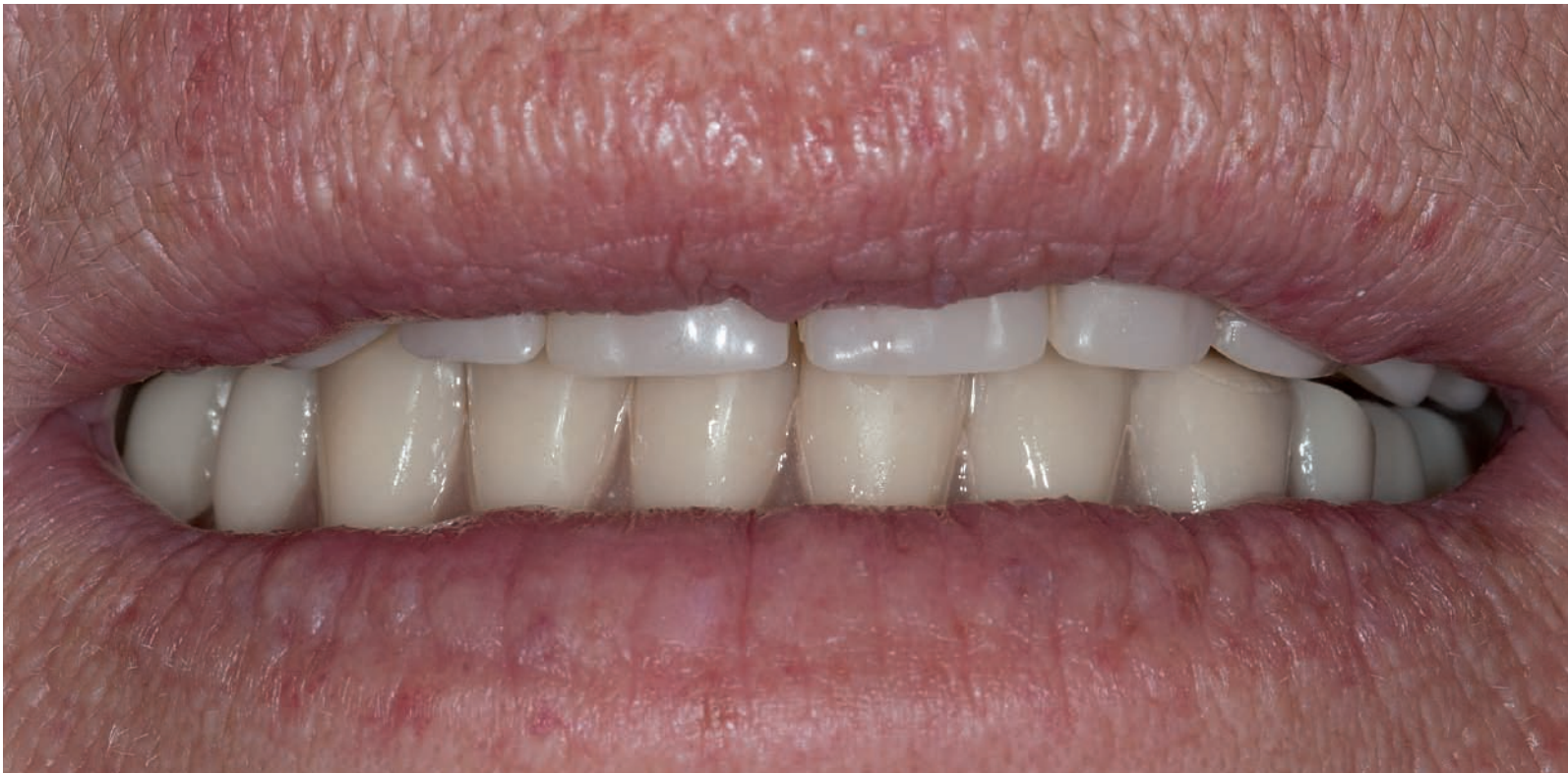

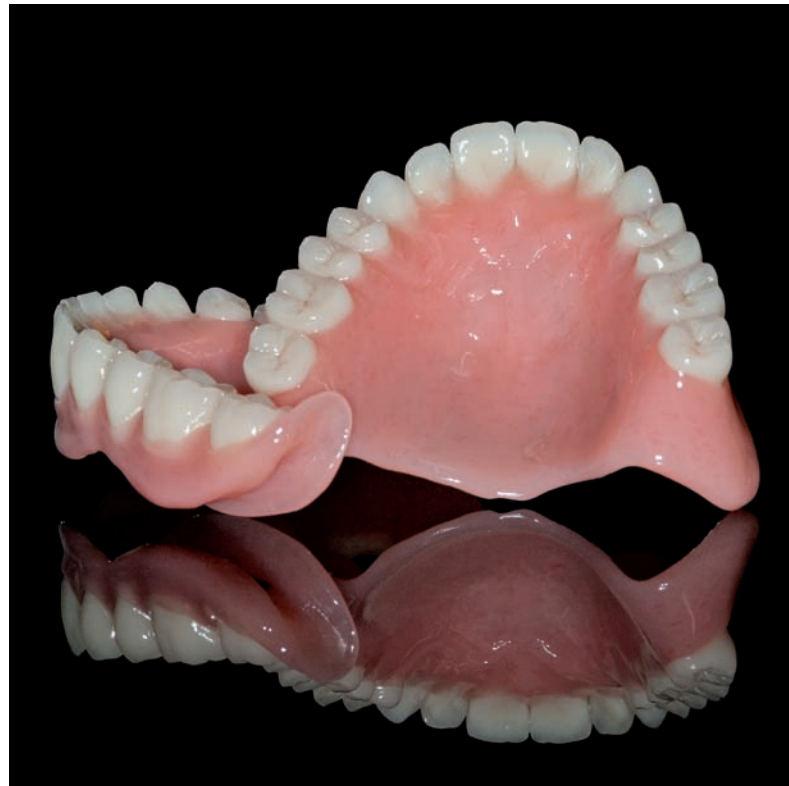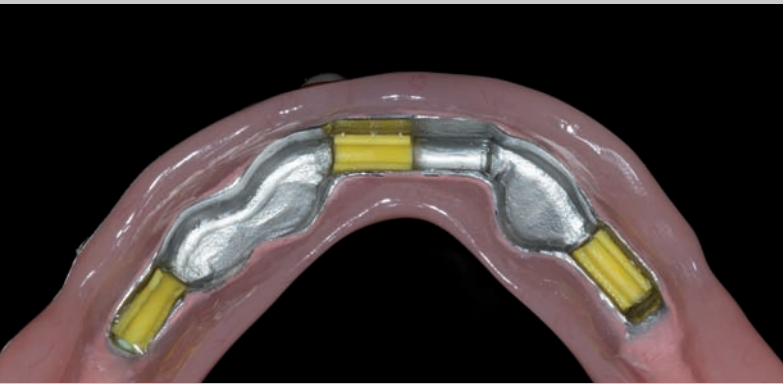
Brigitte Wascher, DT
PC-Dental GmbH & CoOG
Landskron, Austria

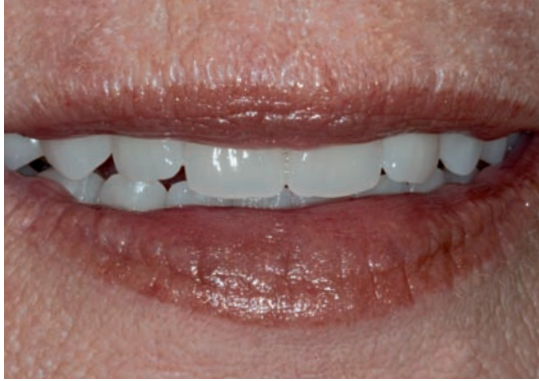

Dr. Andreas Schaller
Feistritz/Drau, Austria

"El principal objetivo de la tecnología del laboratorio dental y las distintas disciplinas es copiar la naturaleza. La pasión, el equipo de trabajo, unido a un sistema apropiado y a materiales exclusivos nos permiten lograr resultados que se asemejan bastante a la naturaleza: Vuelta a lo natural."









Daniele Rimoli, DT
Labor Baumgartner & Studer
Zúrich, Suiza

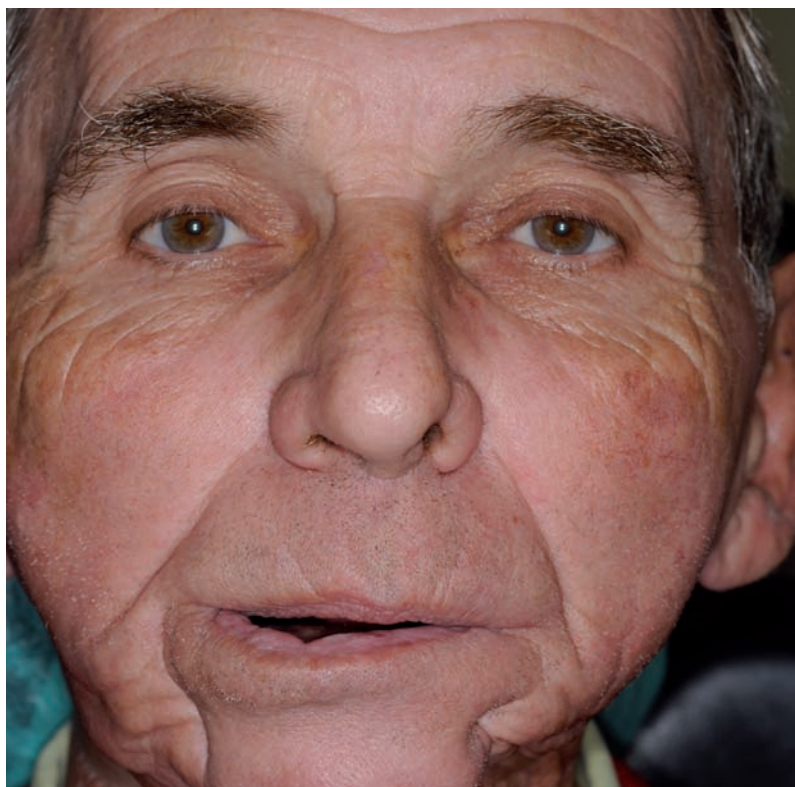

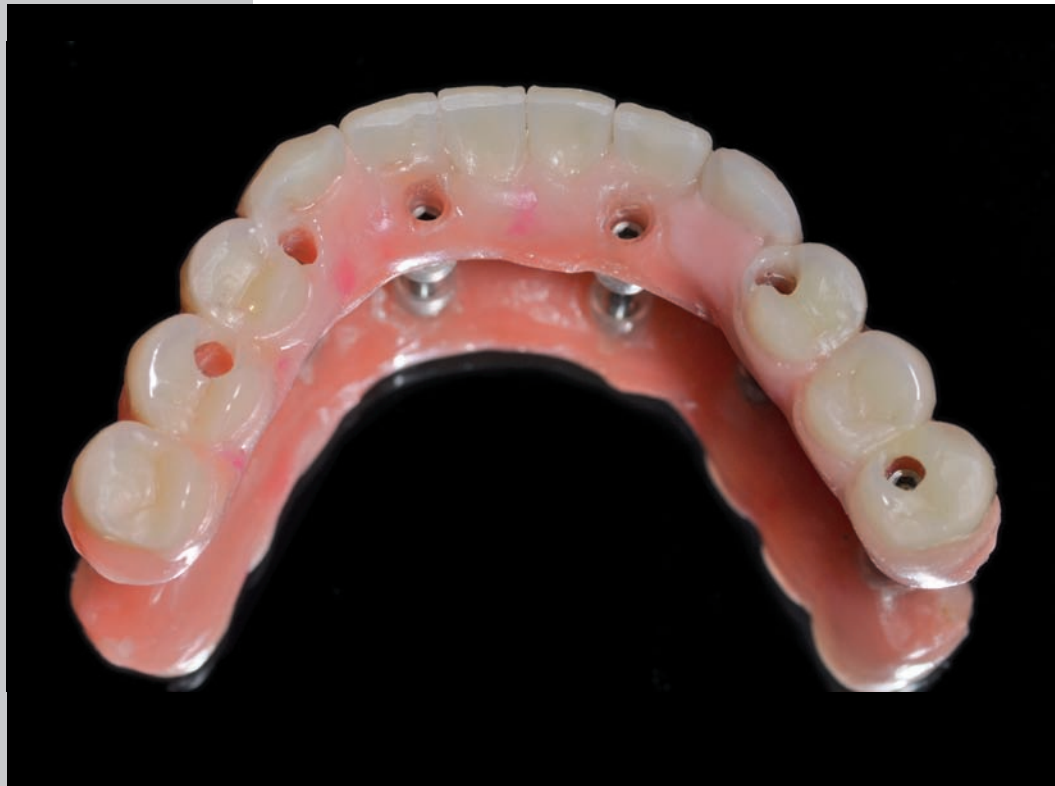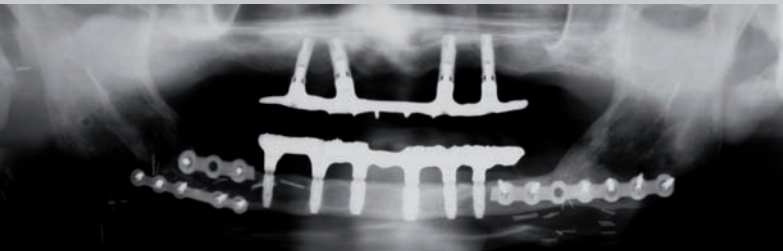
**PD Dr med. dent.
Stephan Studer**
Prácticas dentales para prótesis
tumorales
Zúrich, Suiza

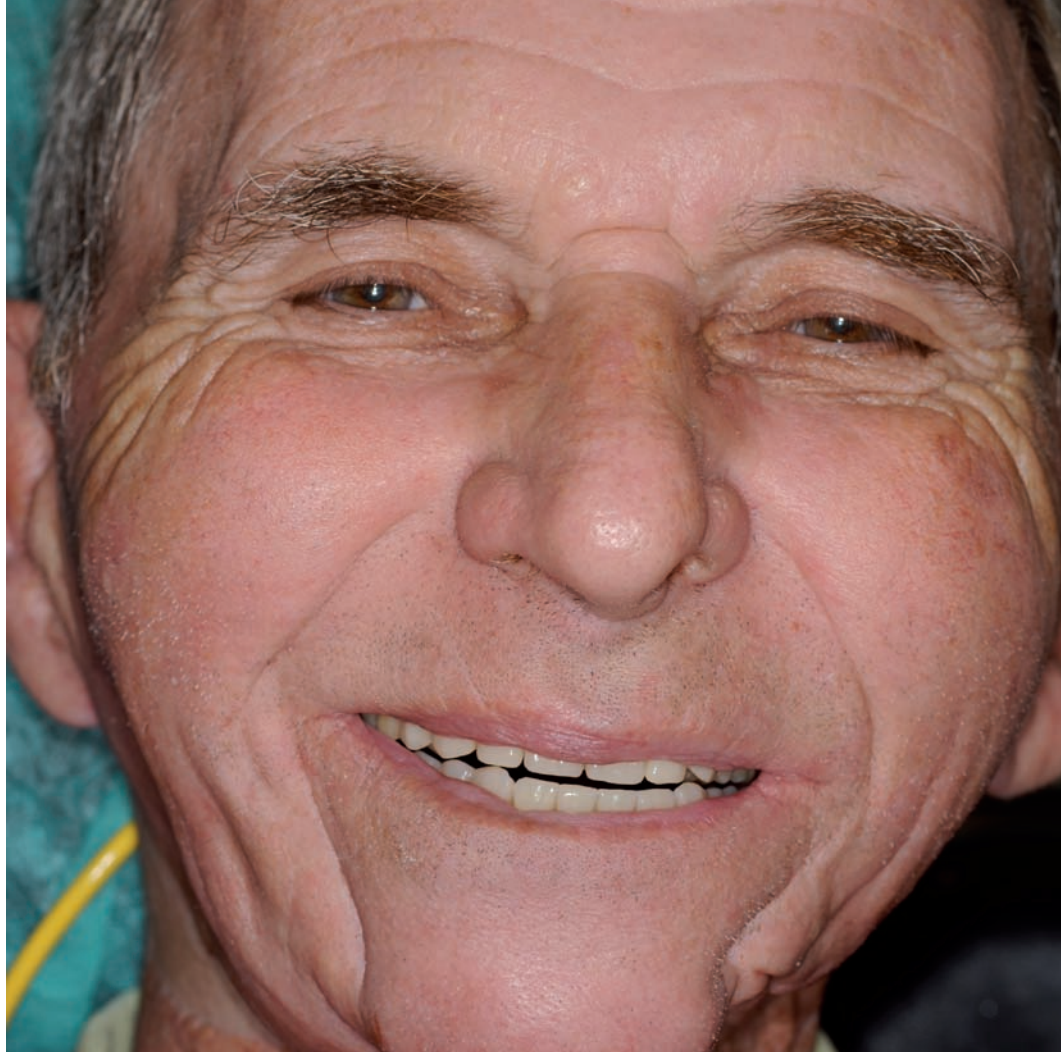


**Dr Dr med. dent.
Marius Bredell**
Dept. de Cirugía
Craneo-Maxillo-Facial
Hospital Universitario
de Zúrich, Suiza

"El tratamiento interdisciplinar de un paciente con tumor presenta un considerable reto. Este caso ilustra el tratamiento de una osteoradionecrosis mandibular después de una radioterapia de las de antes. Como consecuencia, el paciente perdió parte de la mandíbula inferior. Fue reconstruida quirúrgicamente con la ayuda de un injerto óseo. A continuación se le realizaron seis implantes. Se usó un puente implantosoportado y unos dientes adecuados para restaurar la apariencia del labio inferior."







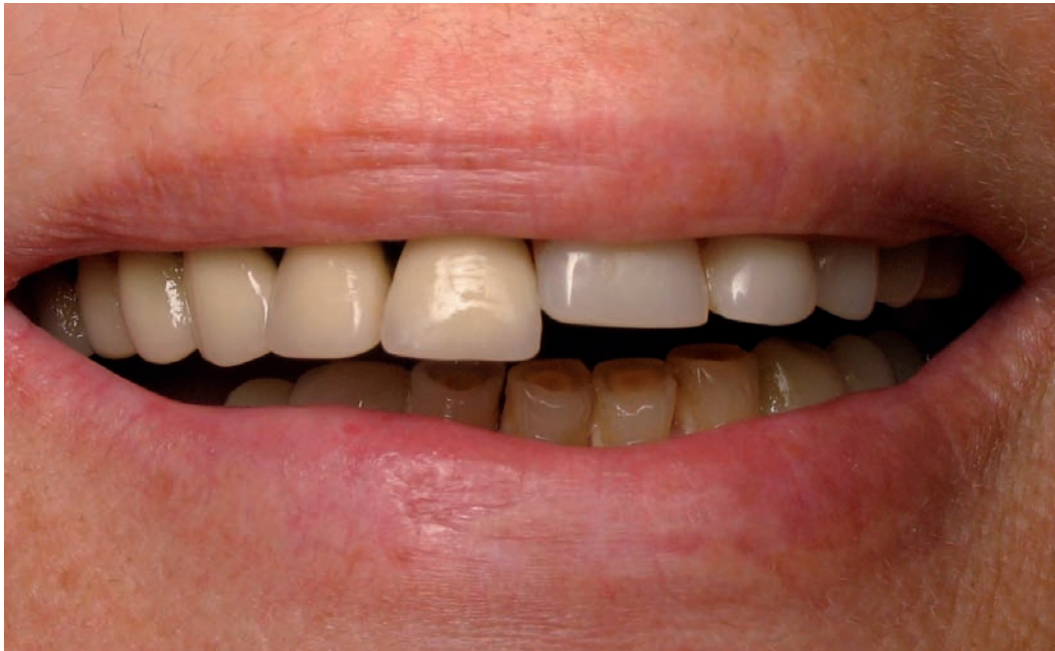

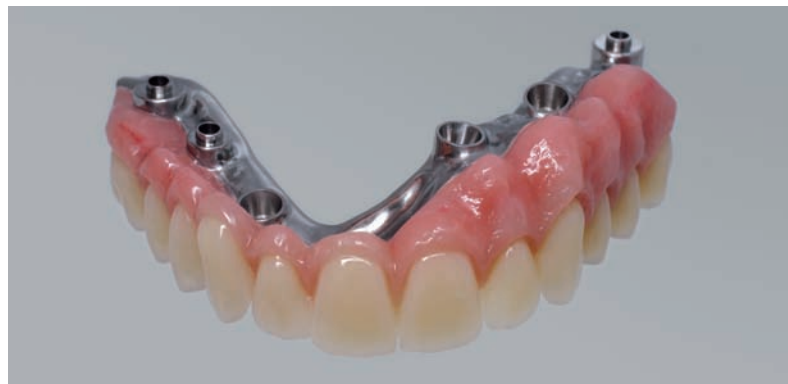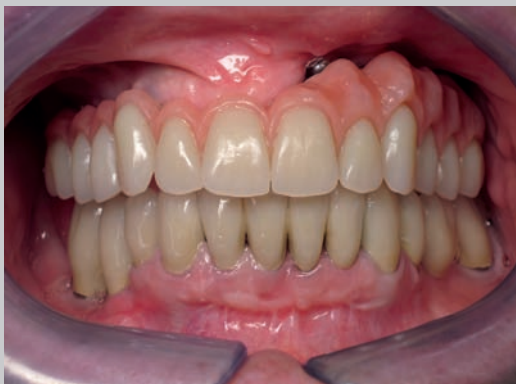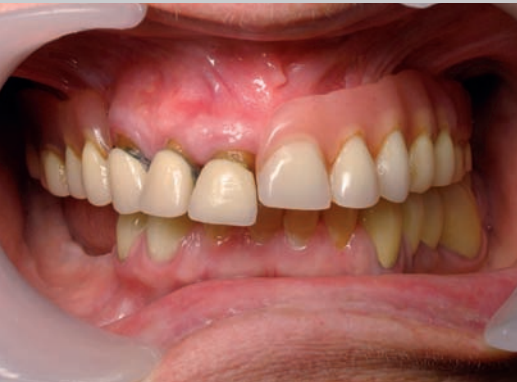Yves Gastard, DT
División de Odontología
y Cirugía Oral del Hospital
Rennes, Francia

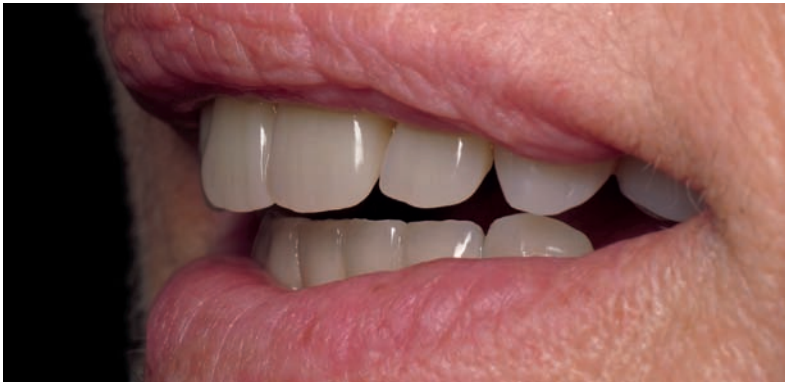

Dr Guillaume Lance
Caen, Francia

"Gracias a la excelente interacción de la restauración de la mandíbula inferior, fabricada con cerámica y la restauración de la superior, hecha con composite, la estructura de implantes es muy robusta. La barra atornillada proporciona resistencia a la dentadura superior. Este tratamiento tiene en consideración tanto los aspectos funcionales y estéticos."







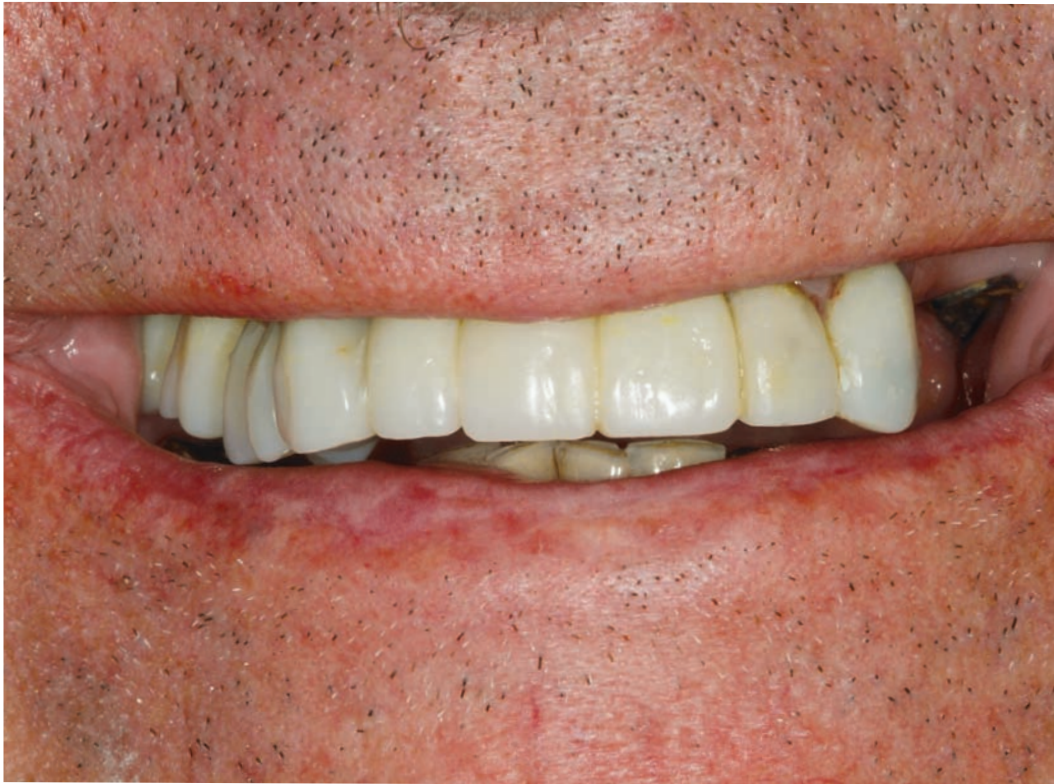

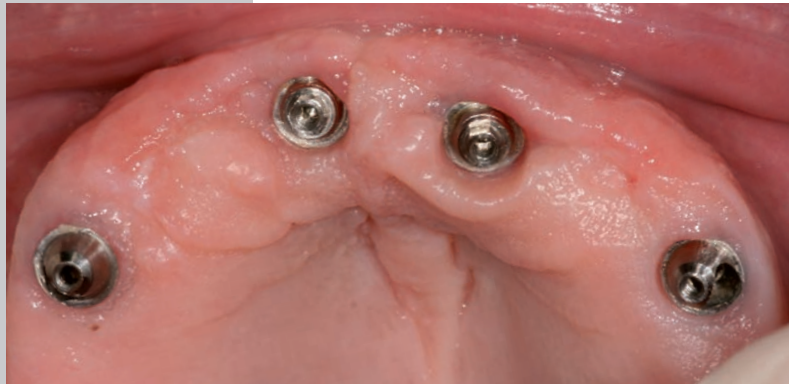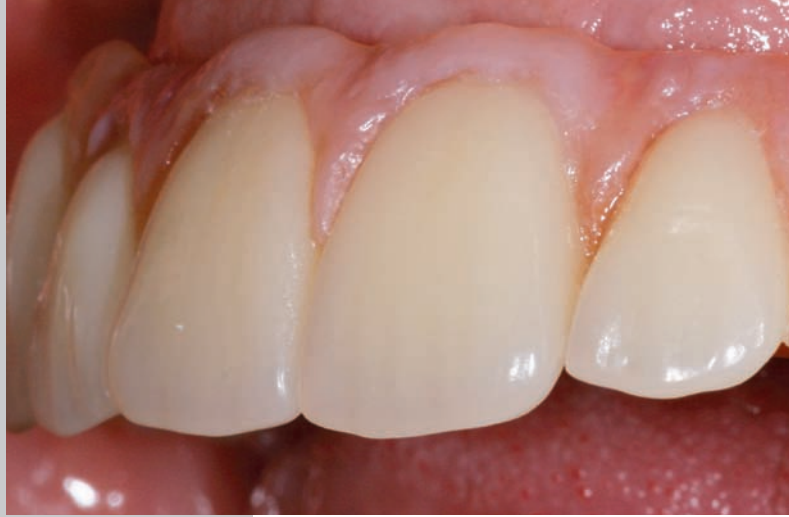Jean-Yves Ciers, DT
Sévrier, Francia

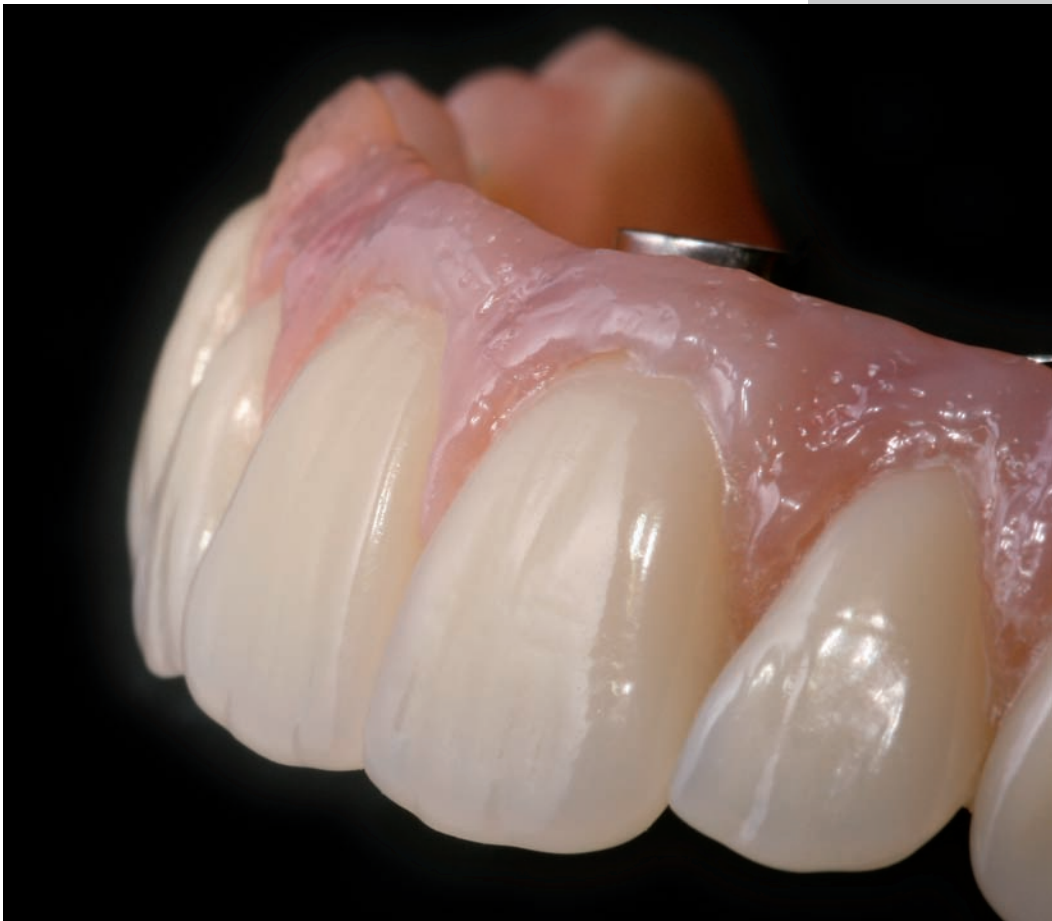

Dr Philippe Gerentes
Lyon, Francia

"La fabricación de dentaduras implanto soportadas requieren una gran experiencia. Formar un gran equipo entre el técnico dental y el odontólogo es la clave. Resultados excepcionales sólo pueden conseguirse si todas las partes involucradas trabajan en sintonía."





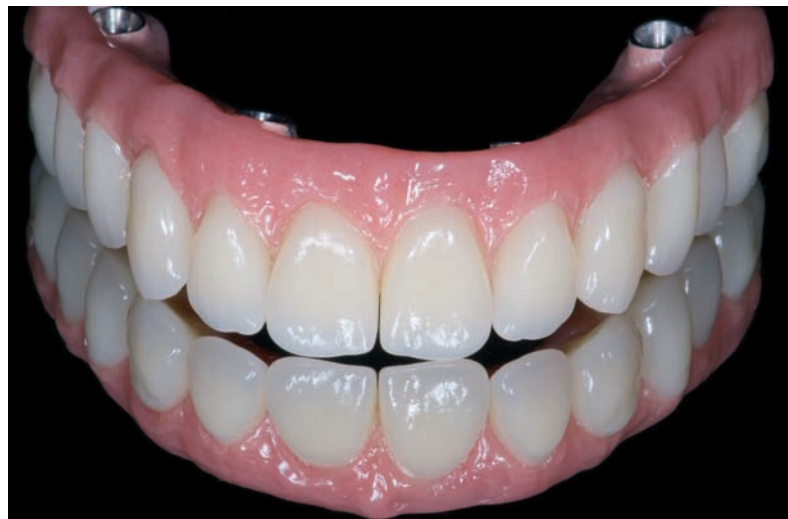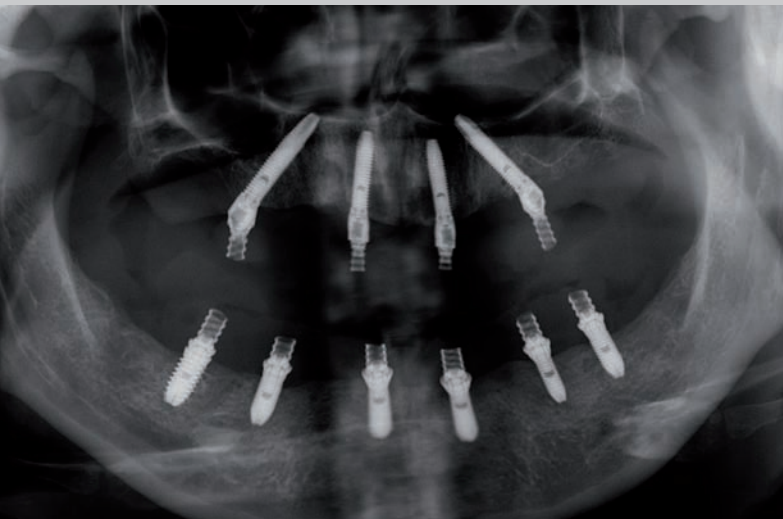



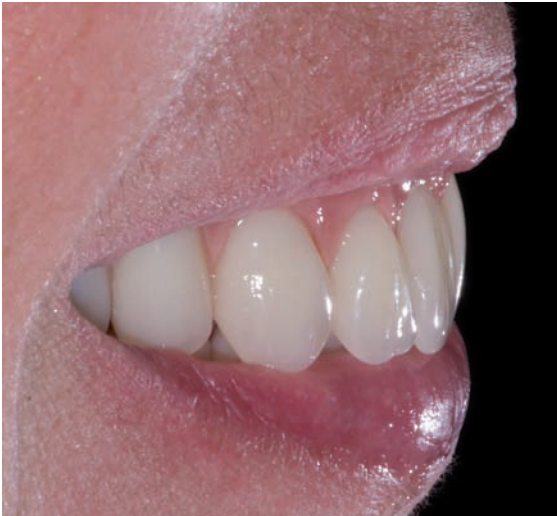
Dr Enrico Agliardi
Bollate (Mi), Italy

"Los dientes de resina de última generación satisfarán las más altas expectativas de los pacientes, incluso en los casos de pacientes completamente edéntulos."







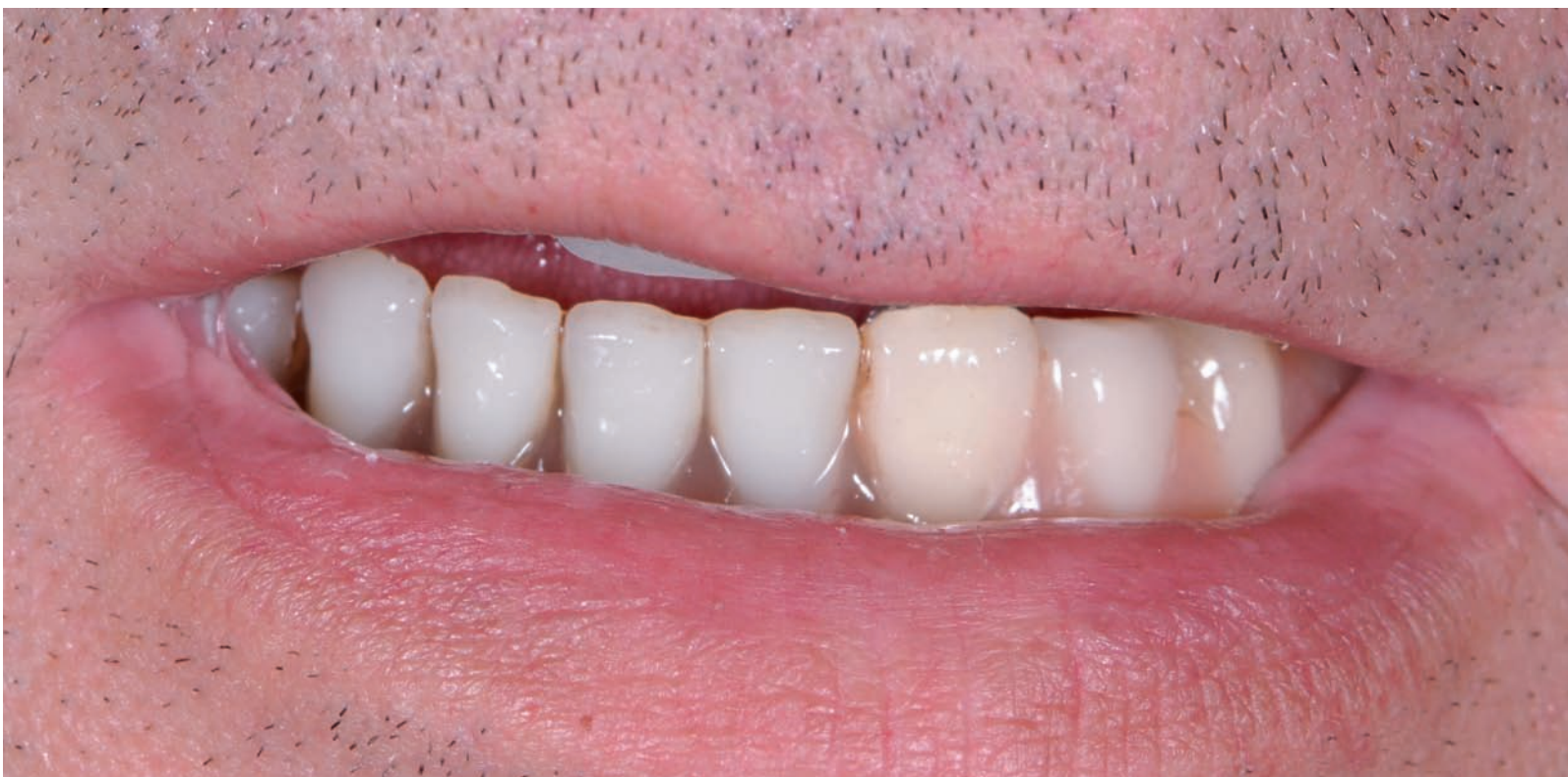

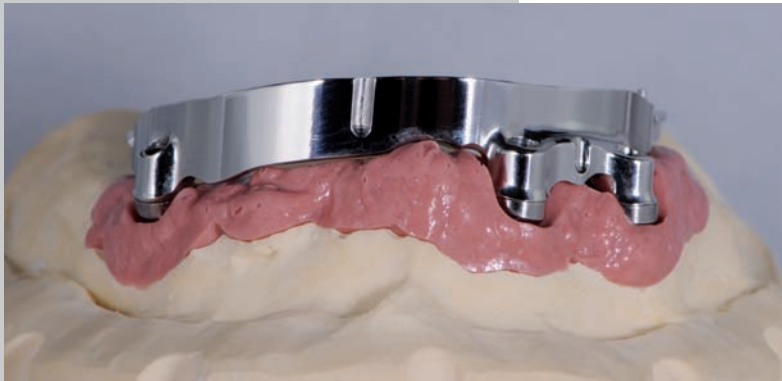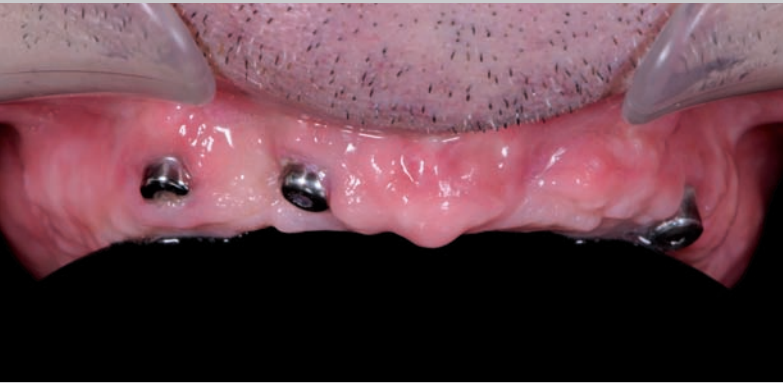Dr Nicolae Iuga
Cluj-Napoca, Rumanía

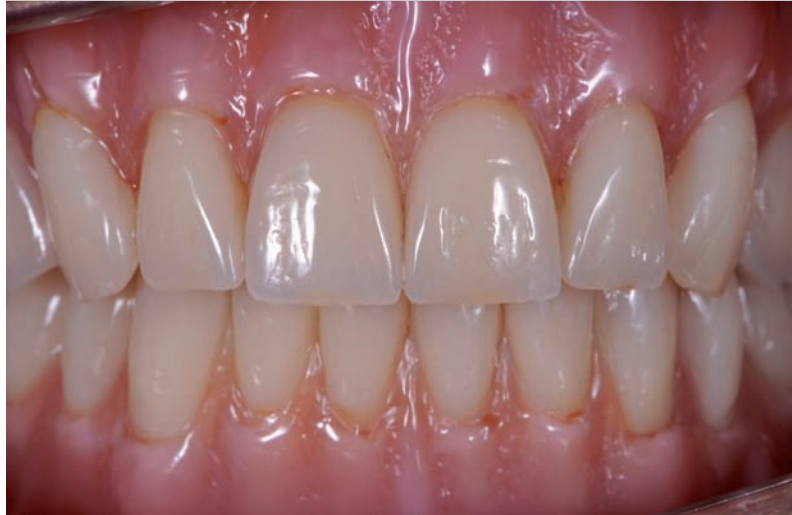

Christian Petri, DT
Cluj-Napoca, Rumanía

"La restauración de una dentición completa representa un gran reto para cualquier profesional dental. Sin embargo, el sistema IvoBase y los dientes de composite de Phonares II hacen de este reto algo considerablemente más sencillo y fiable. Una restauración completa caracterizada con el composite de laboratorio SR Nexco produce una estética y resultados predecibles."







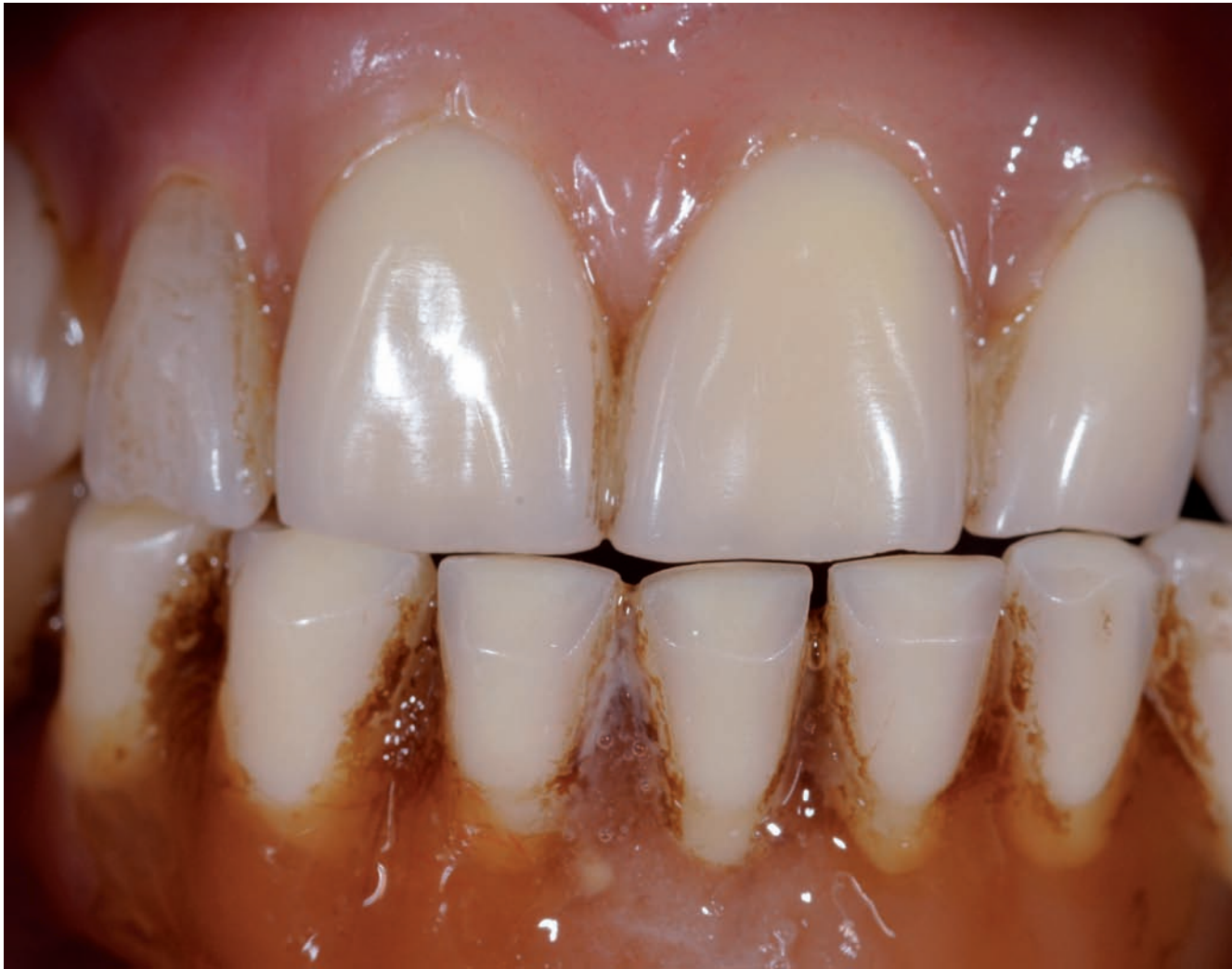

Pasquale Lacasella, DT
Bari, Italia

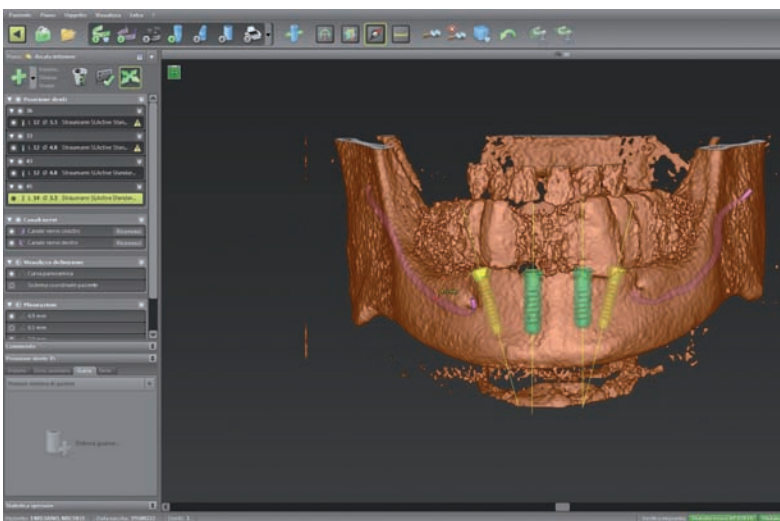


Dr Pietro Venezia
Bari, Italia

"Todos los datos de la dentadura provisional se transfirieron a una dentadura removible permanente con la ayuda de la técnica de montaje cruzado. La restauración se revisó en términos de estética y funcionalidad. A continuación, se fabricó la dentadura implantosoportada, para una carga inmediata, para la mandíbula inferior. Las partes tanto anteriores como posteriores de la restauración se fabricaron con SR Phonares II y el sistema IvoBase. Estos dos componentes fabrican dentaduras implantosoportadas de alto rendimiento con una buena relación calidad-precio."





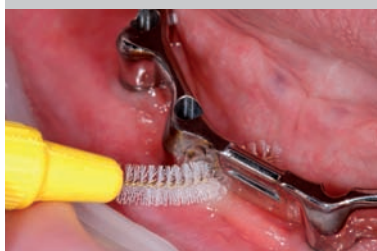
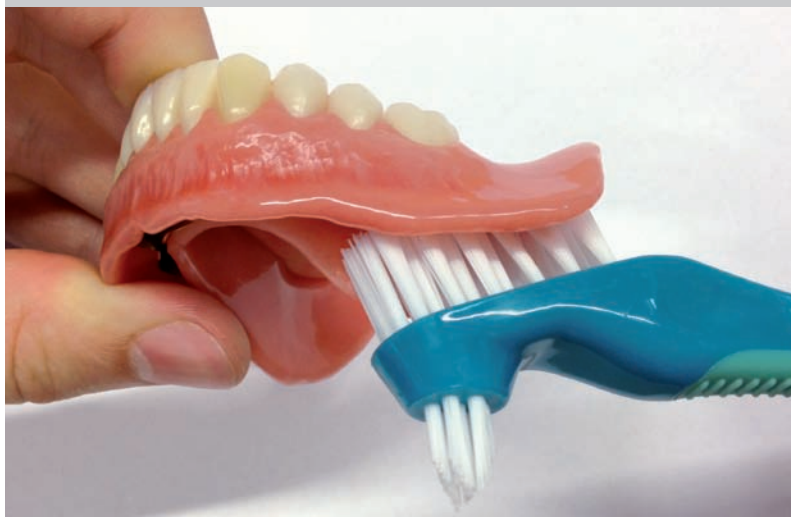
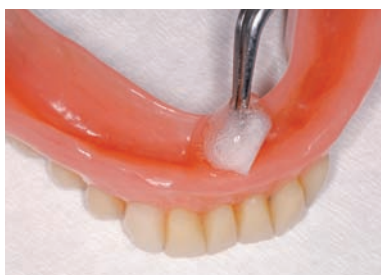
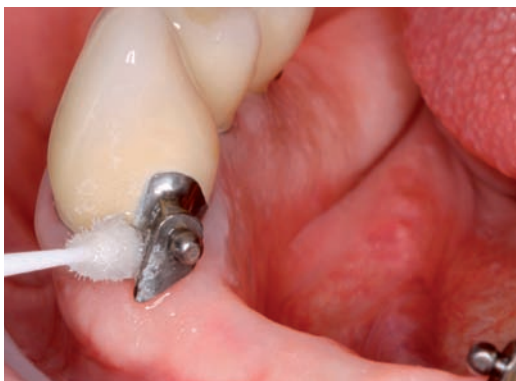
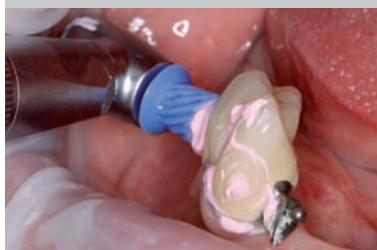
Dr Frank Zimmerling
Ivoclar Vivadent AG,
Schaan, Liechtenstein

Consejos sobre la higiene:

"Las condiciones higiénicas en la salud oral constituyen la base para unas restauraciones dentales estéticas y duraderas. Una gestión completa de la salud oral incluye medidas a llevar a cabo tanto en el hogar como por un profesional lo que asegura una perspectiva de larga duración en términos de función y estética."



www.ivoclarvivadent.es

Ivoclar Vivadent S.L.U.

C/ Ribera del Loira nº 46, 5ª planta | 28042 Madrid | Spain | Tel. +34 913 757 820 | Fax +34 913 757 838

